

Individuazione del linfonodo sentinella per la stadiazione del tumore mammario mediante l'utilizzo del tracciante fluorescente verde indocianina (ICG)

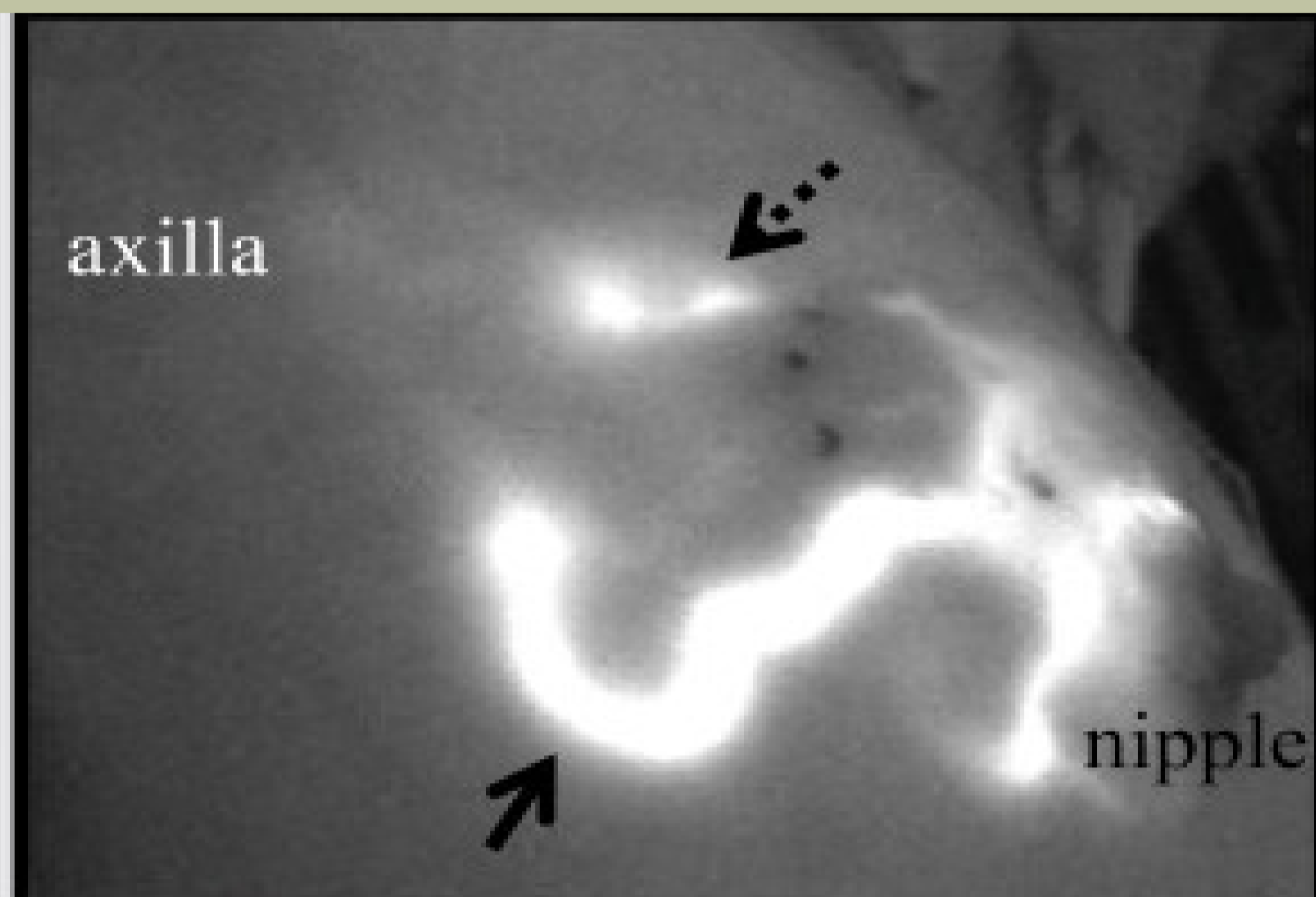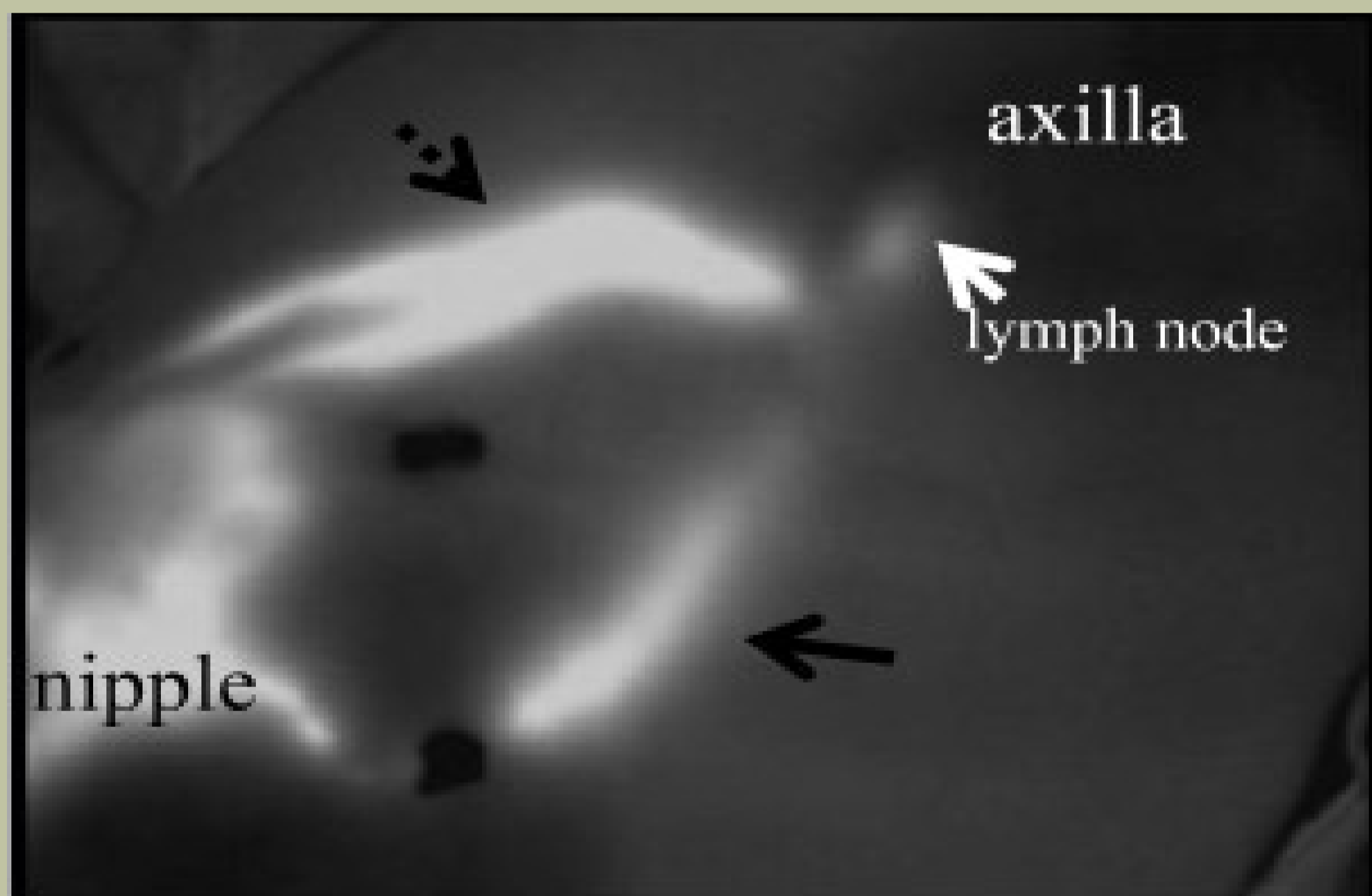
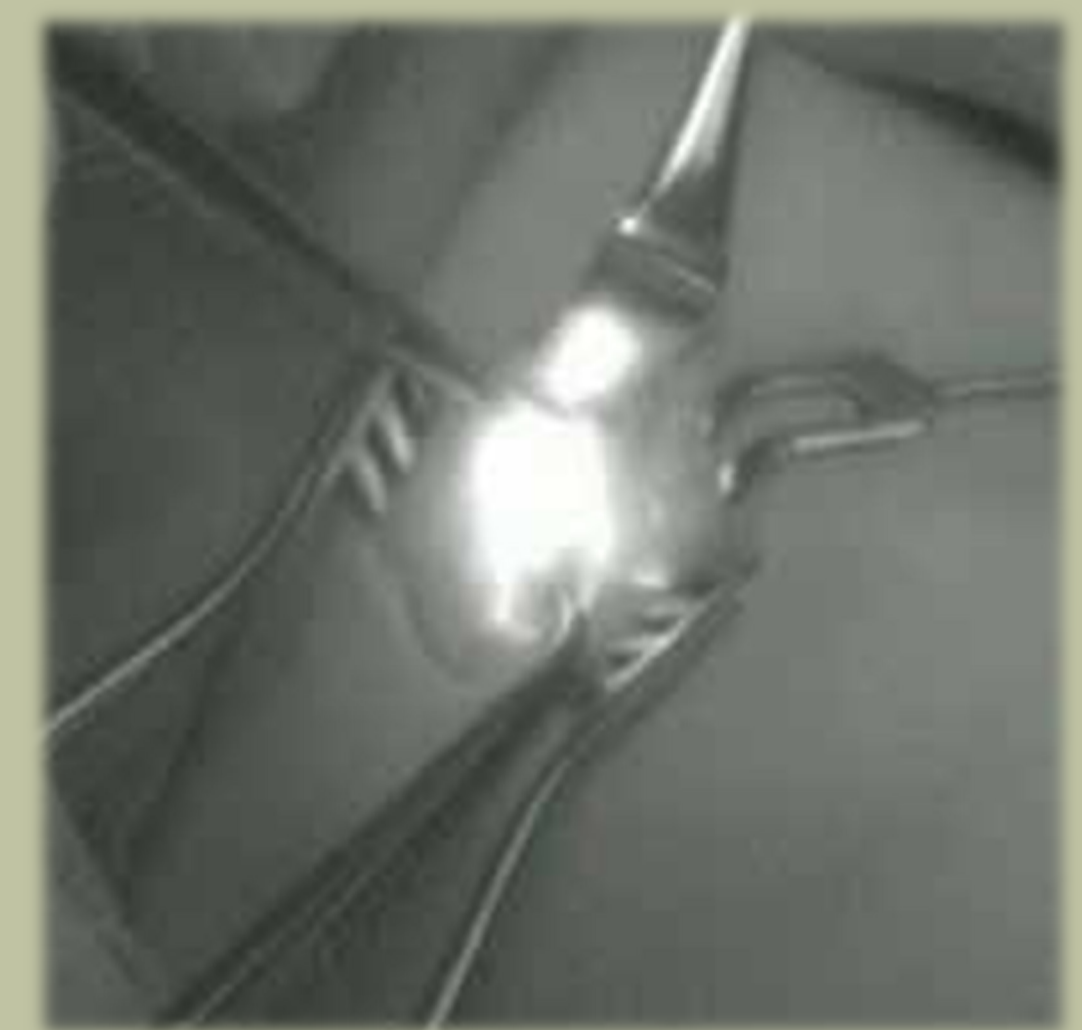Autori: R. Bussone*, G. Grilz*, P.M. Ferrando*, G. Gazzetta, S. Sandrucci.

Materiali e metodi: Le immagini sono state ottenute utilizzando una videocamera con sensore in grado di registrare fonti di luce fluorescenti dotata di diodi che emettono una fonte di luce di lunghezza d'onda pari a 760 nm.

ICG viene iniettato a livello subareolare .

I vasi linfatici sottocutanei divengono visibili per fluorescenza nell'arco di alcuni minuti raggiungono il linfonodo sentinella, che a sua volta diviene fluorescente, e che può quindi essere asportato.

Venti pazienti affette da tumore mammario con linfonodo negativo all'indagine clinica (cN0) sono state sottoposte a biopsia del linfonodo sentinella mediante l'utilizzo di colorante blu vitale, radio colloide e ICG.



Risultati: La percentuale di identificazione del linfonodo sentinella è stata del 100%. Sono state osservate da 0 a 3 tipologie di drenaggio linfatico dall'areola verso il linfonodo sentinella. Tutti i linfonodi sentinella positivi, blu ed ipercaptanti, sono risultati anche fluorescenti all'ICG. La combinazione di ICG e colorante blu vitale ha mostrato la maggiore sensibilità per l'individuazione del linfonodo sentinella (95%)

Conclusioni: L'utilizzo di questa metodica permette di evitare l'esposizione al radiocolloide. L'utilizzo di ICG risulta ideale per ospedali che non dispongano della struttura di medicina nucleare. L'utilizzo dell'ICG per l'individuazione del linfonodo sentinella per tumori mammari, con o senza l'associazione del colorante blu vitale, potrà essere utilizzata su larga scala con un livello di sensibilità e specificità simile a quello fornito dal radio colloide, evitando l'utilizzo di quest'ultimo e le problematiche gestionali ad esso correlate.

