



Tumore a cellule granulari della mammella: descrizione di un caso

V. Di Fiore*, C. Canci*; M. Muzi**, A. Di Credico*, D. Angelucci***; A. R. Cotroneo*

*Dipartimento di Neuroscienze ed Imaging, Sezione di Diagnostica per Immagini, Radiologia Interventistica e Radioterapia, Università degli studi "G.D'Annunzio", Chieti, Italia

** U.O.S.D. di Diagnostica Senologica, Presidio Ospedaliero "G.Bernabeo", Ortona, Italia

***U.O. di Anatomia Patologica, Ospedale Clinicizzato "SS. Annunziata", Chieti, Italia

INTRODUZIONE:

Il tumore a cellule granulose (GCT) è una neoplasia rara descritta per la prima volta da Abrikosoff nel 1926 e inizialmente chiamato "mioblastoma a cellule granulose". Sebbene in passato si presumeva che tale neoplasia originasse dalle cellule muscolari, oggi si ritiene che derivi dalle cellule di Schwann. Si localizza nella lingua, nel tessuto muscolare striato e nella pelle; nel 6-8% circa dei casi in sede mammaria, soprattutto in donne tra i 30 e i 50 anni, il 10% circa del totale nel sesso maschile. Il comportamento biologico del GCT è in genere quello di una neoplasia benigna, con tendenza alla recidiva locale in caso di asportazione incompleta.

DESCRIZIONE:

Un uomo di 66 anni giunge alla nostra osservazione per la comparsa di un nodulo tra i quadranti interni della mammella sinistra, non dolente, poco mobile sui piani profondi e di consistenza dura. L'esame ecografico documenta la presenza, nella sede del nodulo palpabile, di una formazione nodulare solida, ipoecogena, rotondeggiante, a margini finemente irregolari, con dimensioni inferiori al centimetro; il nodulo presenta alone iperecogeno perilesionale ed attenuazione posteriore del fascio ultrasonoro (U5). Sulla base del sospetto ecografico è stato effettuato, a completamento diagnostico, un esame mammografico che ha documentato in tale sede la presenza di un'opacità circoscritta a margini irregolari, con spicature marginali classificata come BI-RADS 5. E' stata quindi eseguita biopsia su guida ecografica con ago 18 G e sono stati prelevati 3 frustoli per esame istologico. All'esame microscopico la lesione si presenta come nodulo non capsulato con proliferazione di elementi con nucleo piccolo ed ampio citoplasma granuloso, immunoreattivi per S-100 e negativi per CkAE1/AE3, disposti in piccoli gruppi e separati da bande di collagene ialino. L'esito dell'esame è stato GCT ed il paziente è stato sottoposto ad un'ampia escissione locale.

DISCUSSIONE:

In seguito alla prima descrizione di un GCT linguale da parte di Abrikosoff nel 1926, sono comparse in letteratura circa 1000 segnalazioni di questa rara neoplasia a localizzazione in diversi organi e apparati. La prima osservazione di un GCT della mammella risale al 1946 mentre la casistica più ampia, contenente ben 19 casi, è stata pubblicata nel 1968. Sebbene la localizzazione multipla del GCT si riscontri nel 15-20 % dei casi, nella mammella esso è in genere unifocale. La sua istogenesi è stata a lungo dibattuta, Abrikosoff per primo ne aveva erroneamente individuato l'origine nel tessuto muscolare striato. In seguito numerosi autori sulla base di studi immunocitochimici e strutturali attribuiscono al GCT un'origine neurale, in particolare dalle cellule di Schwann. Infatti è stata dimostrata la positività per la proteina S-100, marker per le cellule di Schwann e per le altre cellule originanti dalla cresta neurale e la negatività per la citocheratina, marker per le cellule epiteliali. Spesso viene rilevata anche la positività per la NSE che conferma la presenza di fibre nervose. Nel contesto della mammella, la localizzazione più frequente si riscontra nel quadrante Supero-Interno, questo in armonia con la teoria dell'istogenesi neurogena per il particolare decorso del nervo sovraclavicolare: le fibre di questo nervo sensitivo infatti, si distribuiscono alla mammella a partire dal quadrante Supero-Interno. Dal punto di vista clinico il GCT si presenta come un nodulo duro, a margini indistinti, indolore, ipomobile o fisso sui piani profondi o superficiali, talvolta con segni di retrazione cutanea. L'esame mammografico mostra nel 60 % dei casi un'opacità nodulare a margini irregolari o stellati suggestiva di una neoplasia maligna, mentre nel 25 % visualizza una lesione nodulare ben delimitata che orienta verso una lesione benigna. L'ecografia evidenzia in genere una lesione focale solida ipoecogena senza specifiche caratteristiche. L'aspetto macroscopico è quello di una tumefazione mal delimitata, di colorito variante dal grigio al giallastro che raramente supera il diametro di 2 cm. All'esame istologico in paraffina la lesione si presenta come una neoplasia formata da voluminose cellule ovalari o poligonali organizzate in lobuli o cordoni con nucleo piccolo, centrale o periferico, e abbondante citoplasma eosinofilo PAS-positivo. La diagnosi istologica può essere ottenuta con un'agobiopsia oppure con l'escissione biptica a cielo aperto. Soltanto l'esame microscopico in paraffina e l'immunocitochimica conducono alla diagnosi di certezza.

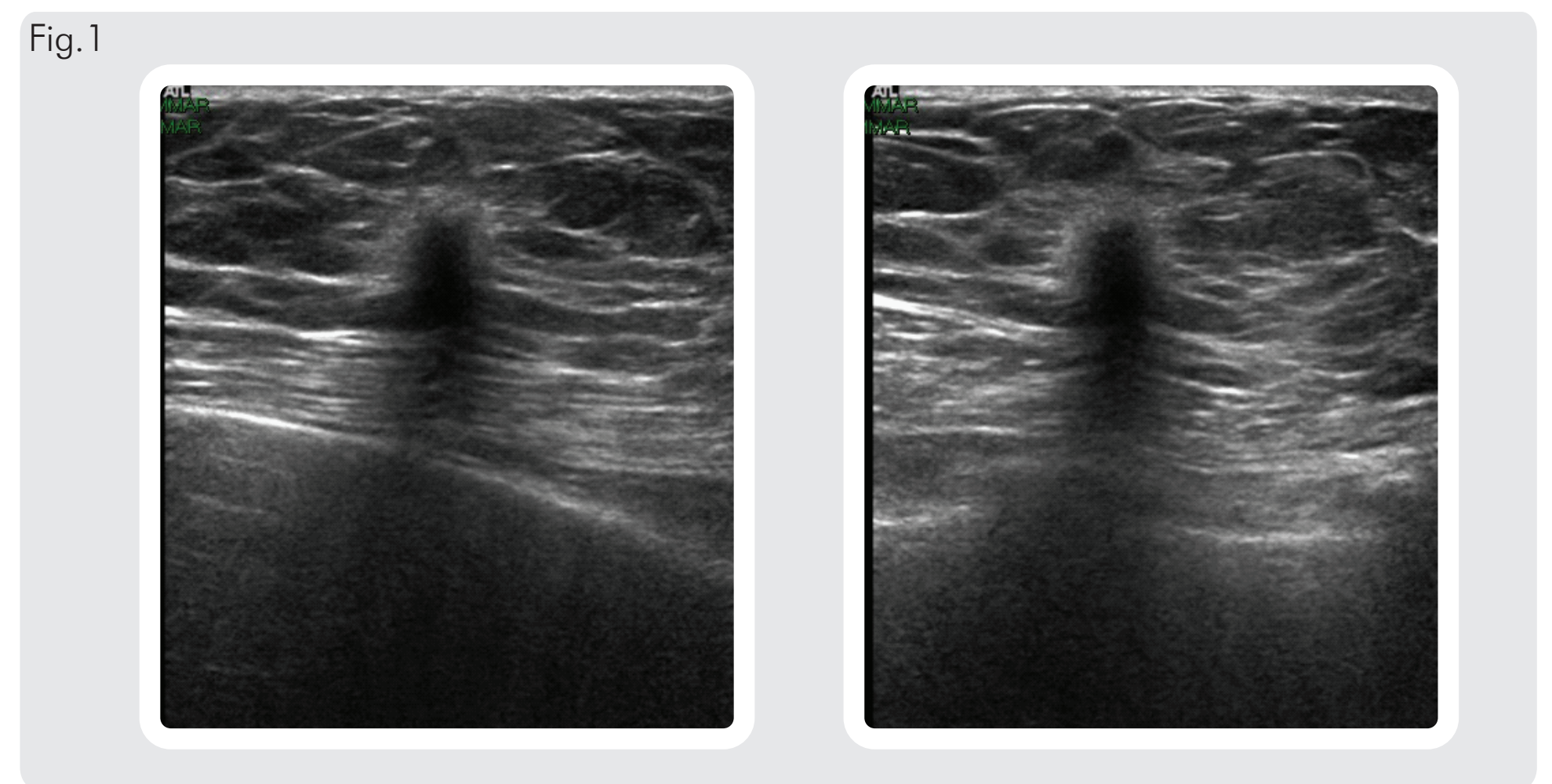


Fig. 1 L'esame ecografico documenta tra i quadranti interni di sinistra una formazione nodulare solida, ipoecogena, rotondeggiante, a margini finemente irregolari, con dimensioni inferiori al centimetro; il nodulo presenta alone iperecogeno perilesionale ed attenuazione posteriore del fascio ultrasonoro (U5).

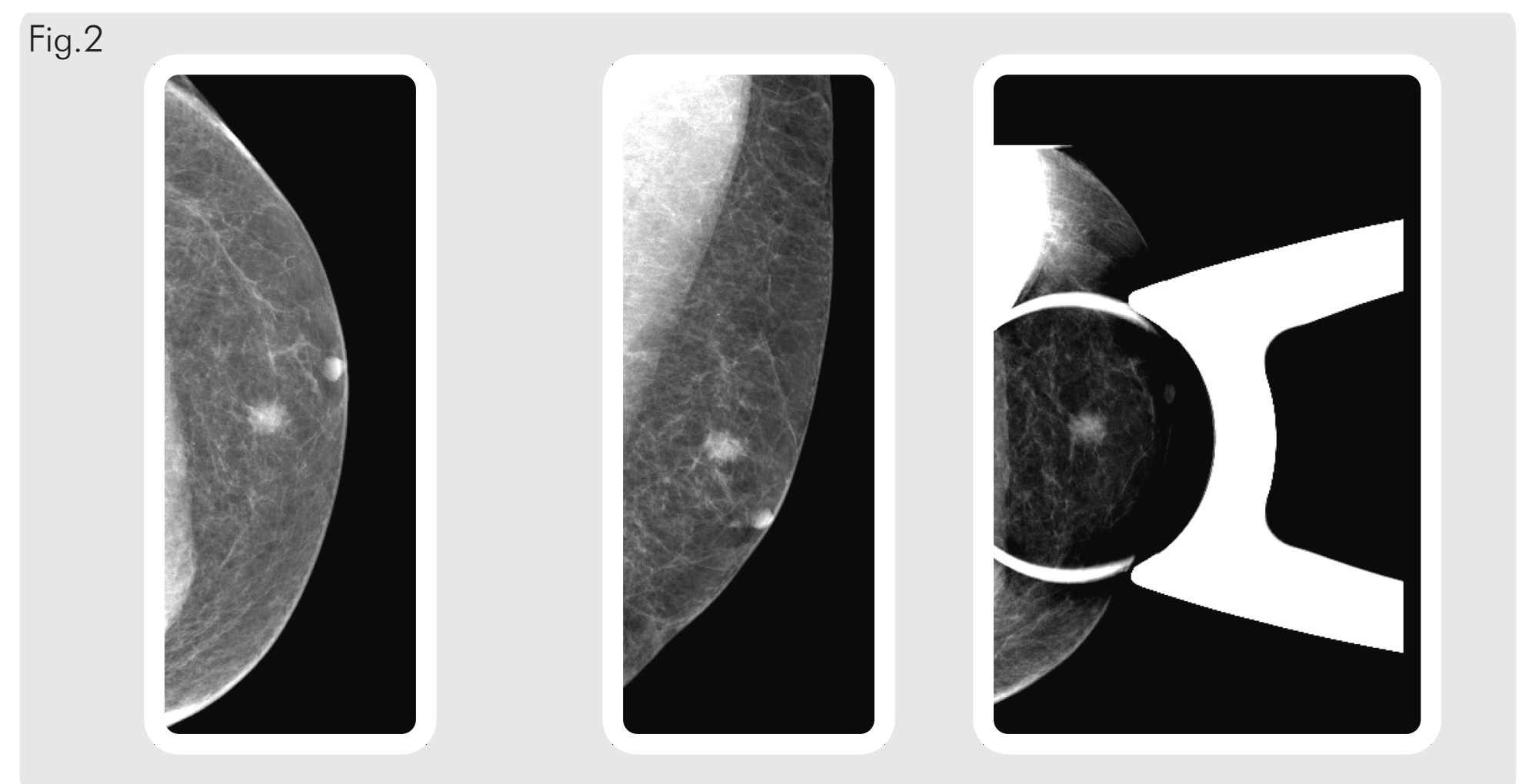


Fig. 2 Mammografia sinistra (proiezioni CC, MLO e compressione mirata): tra i quadranti interni della mammella sinistra è presente un'opacità circoscritta a margini irregolari, con spicature marginali, delle dimensioni di 11 mm circa, con caratteristiche sospette (BI-RADS 5) meritevole pertanto di verifica biptica.

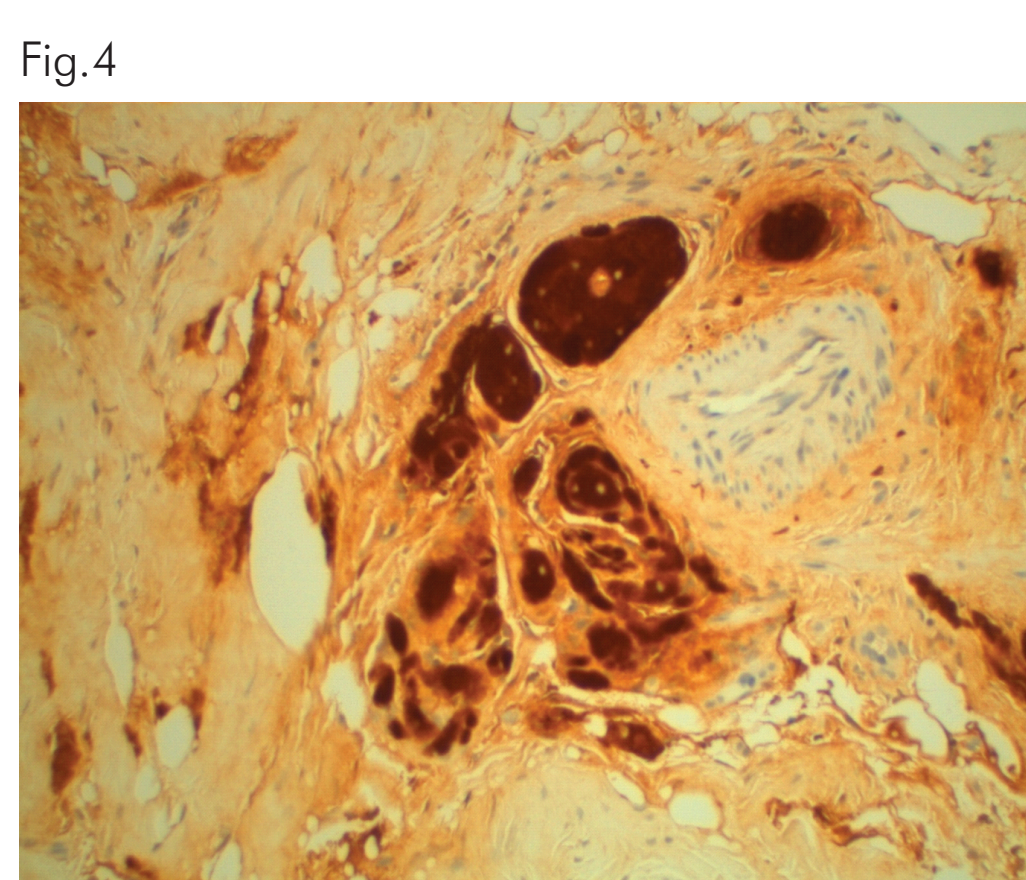
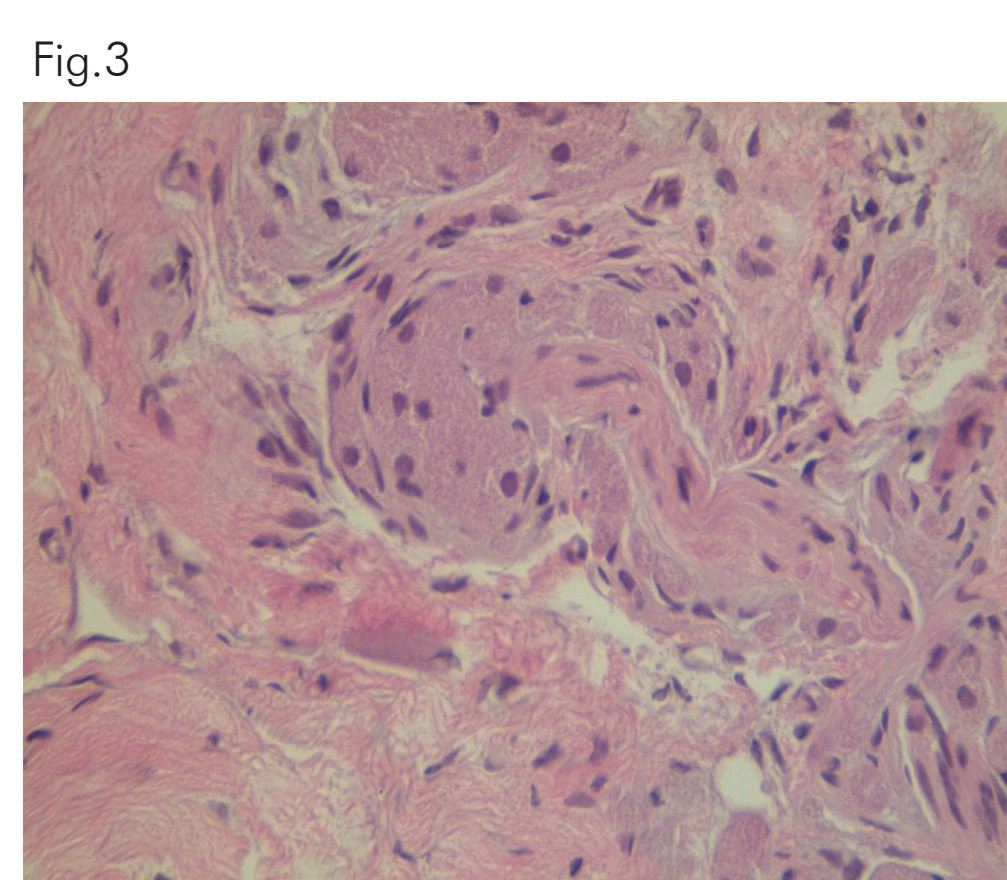


Fig. 3 Esame microscopico con Ematossilina-Eosina su sezioni incluse in paraffina: nodulo non capsulato con proliferazione di elementi con nucleo piccolo ed ampio citoplasma granulomatoso.

Fig. 4 Immunoreattività per S-100, marker per le cellule di Schwann e per le altre cellule originanti dalla cresta neurale.

Fig. 5 Negatività per CkAE1/AE3, marker per le cellule epiteliali.

CONCLUSIONI:

La presentazione clinica e mammografica del GCT a localizzazione mammaria comporta problemi di diagnosi differenziale con il carcinoma. La diagnosi di tale tumore richiede, pertanto, sempre il ricorso alla biopsia. Il GCT è una neoplasia benigna trattabile quasi sempre mediante escissione chirurgica. Tuttavia sono state documentate in letteratura recidive locali in pazienti sottoposti ad escissione inadeguata per cui si consiglia il follow-up clinico-strumentale.