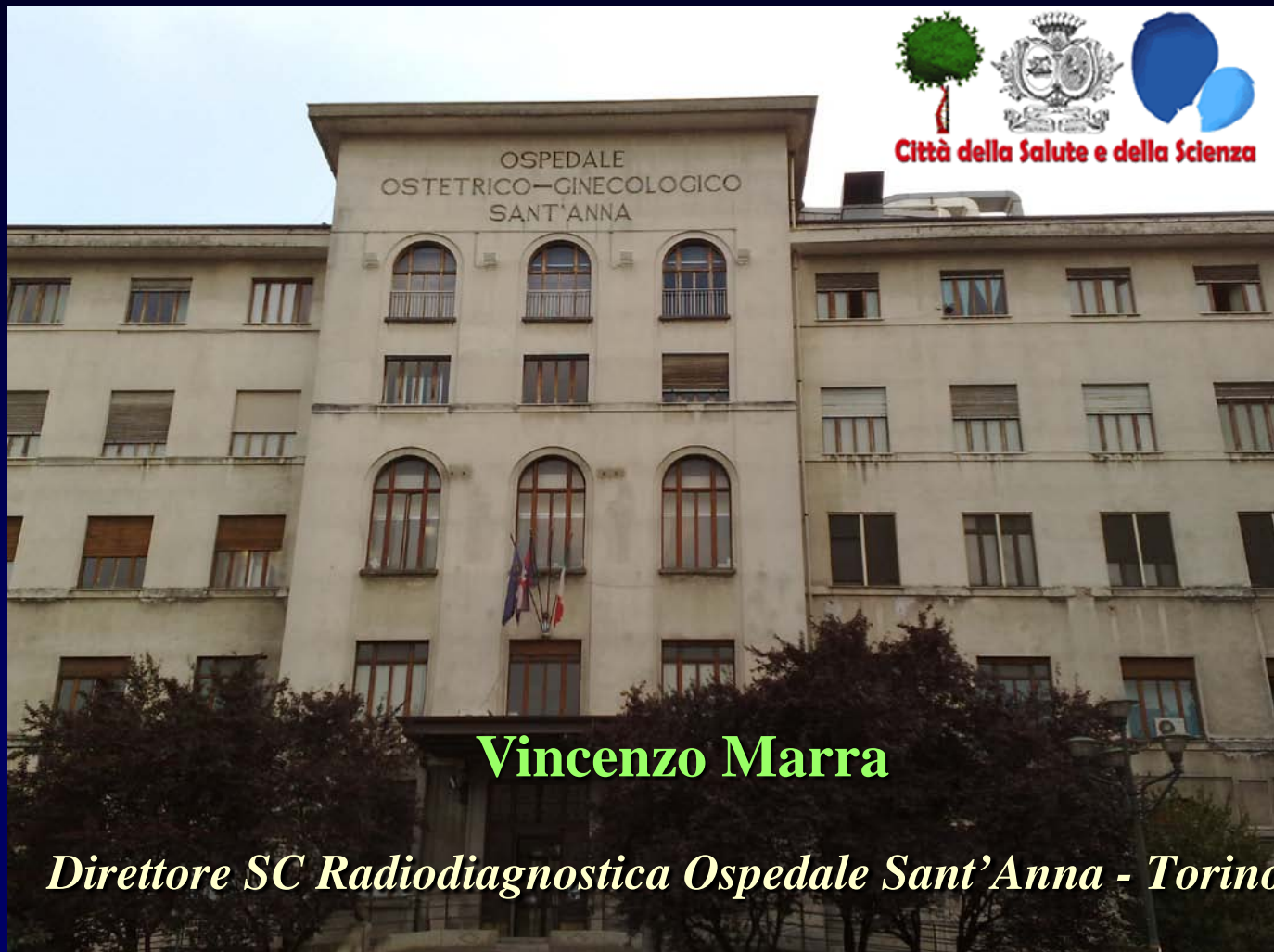

Approfondimenti II livello



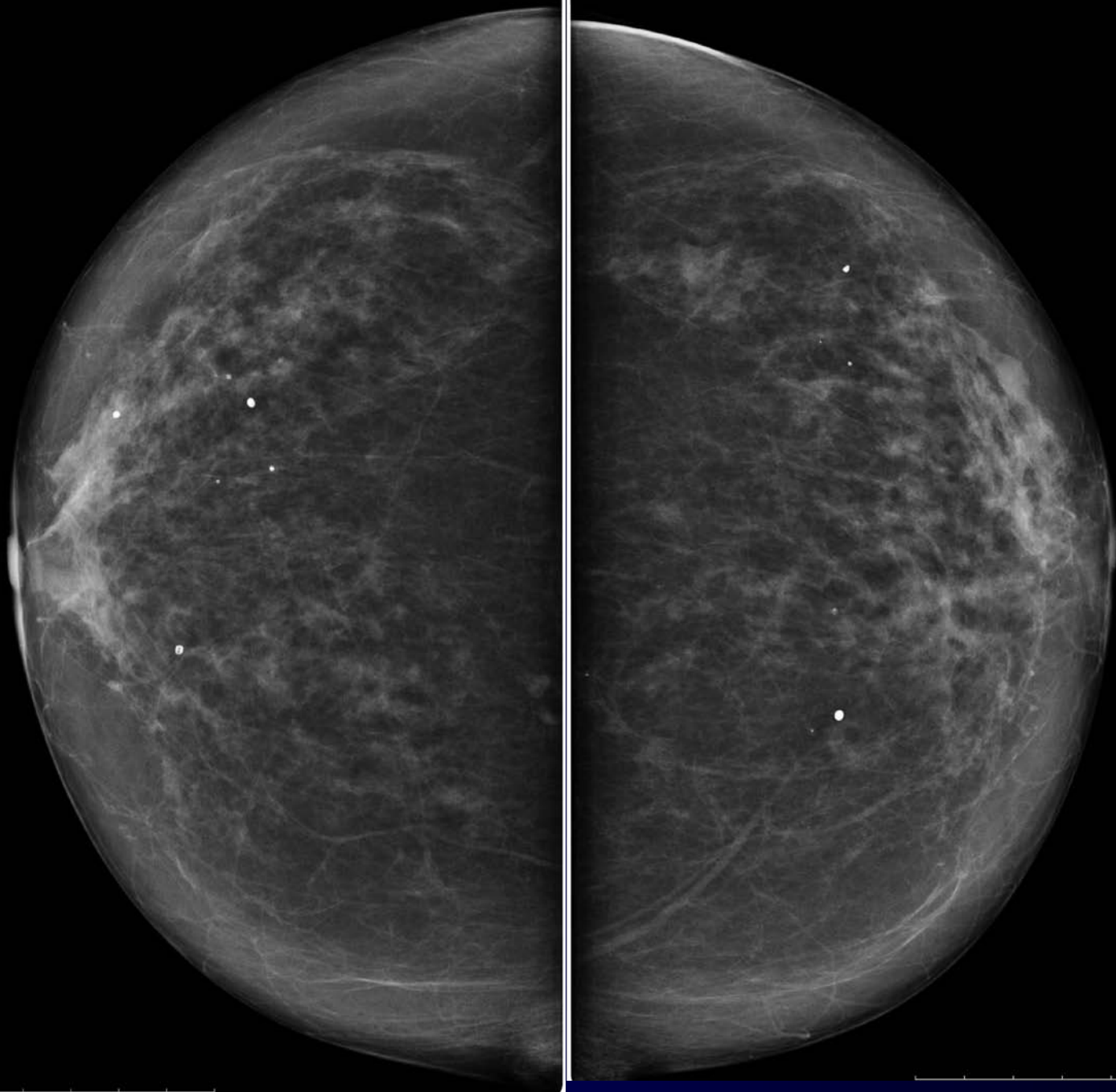
Vincenzo Marra

Direttore SC Radiagnostica Ospedale Sant'Anna - Torino

GISMa - corso Radiologi - Torino 2013

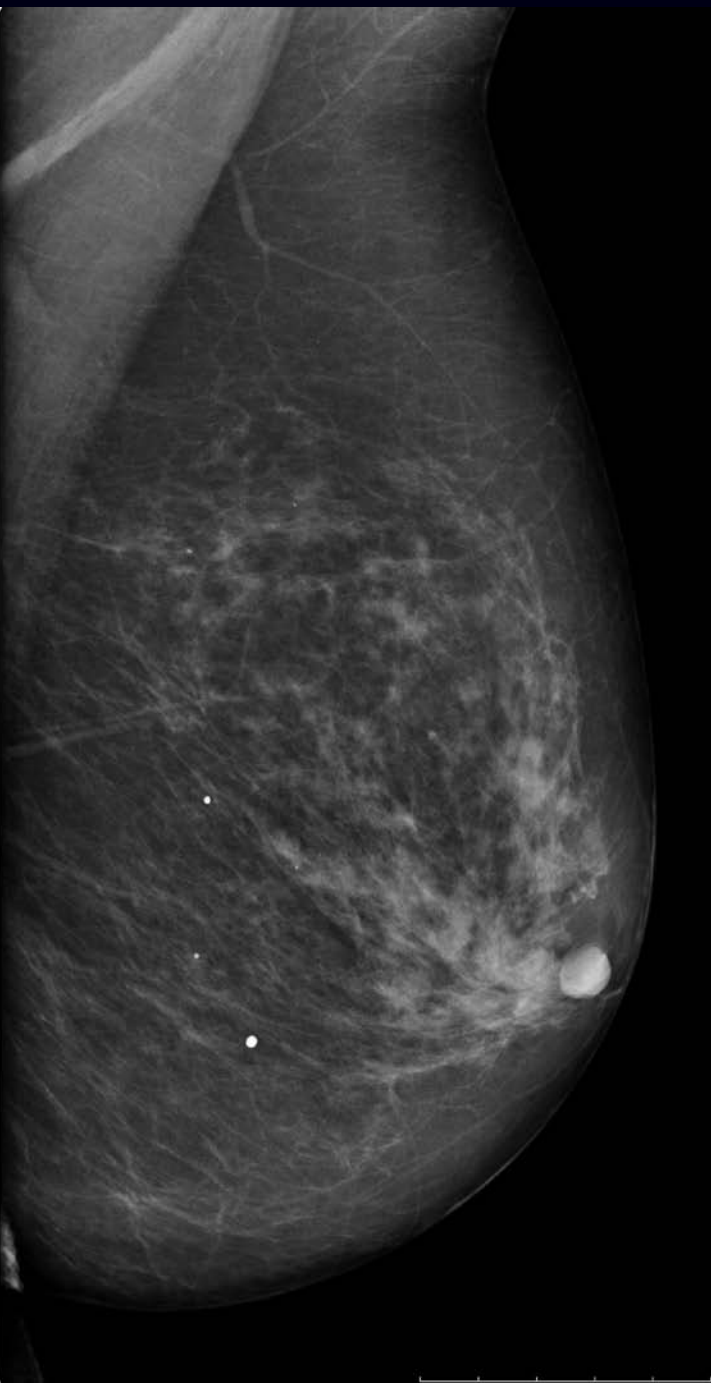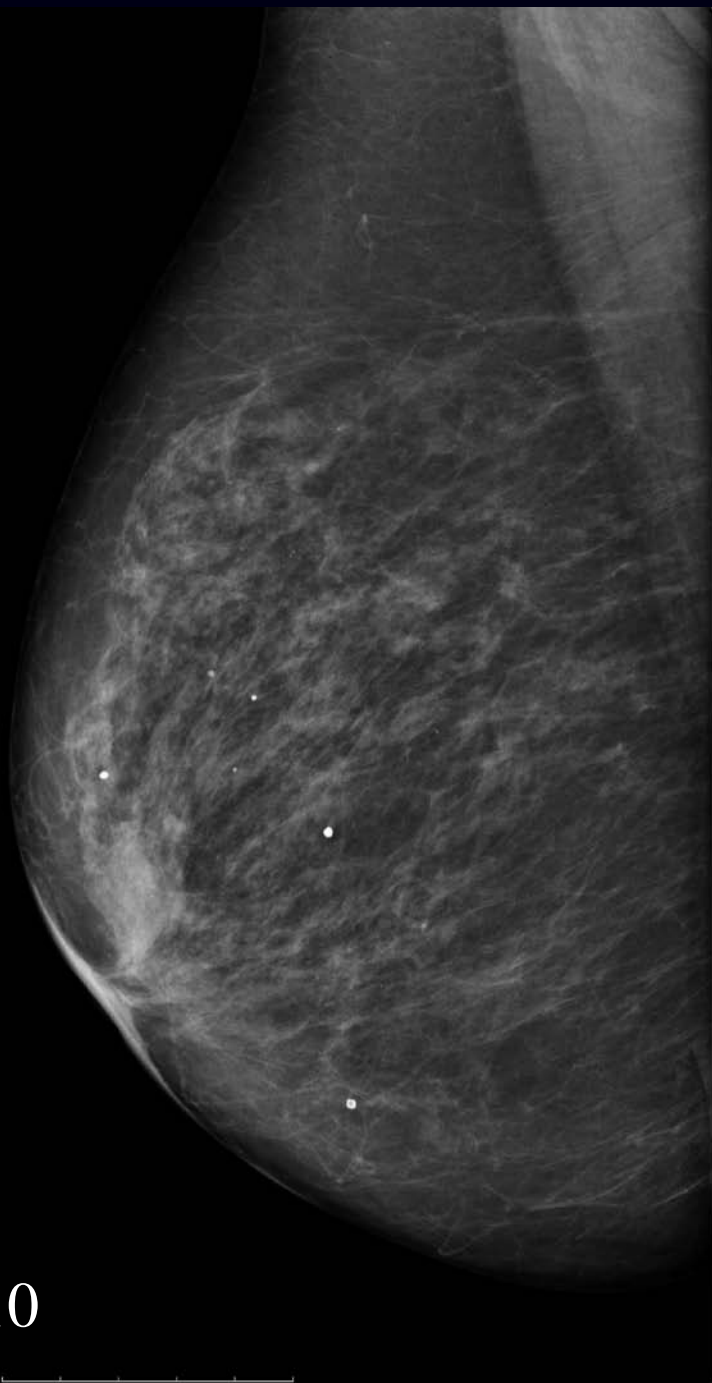
Caso n. 1

- Anni 75
- No sintomi riferiti

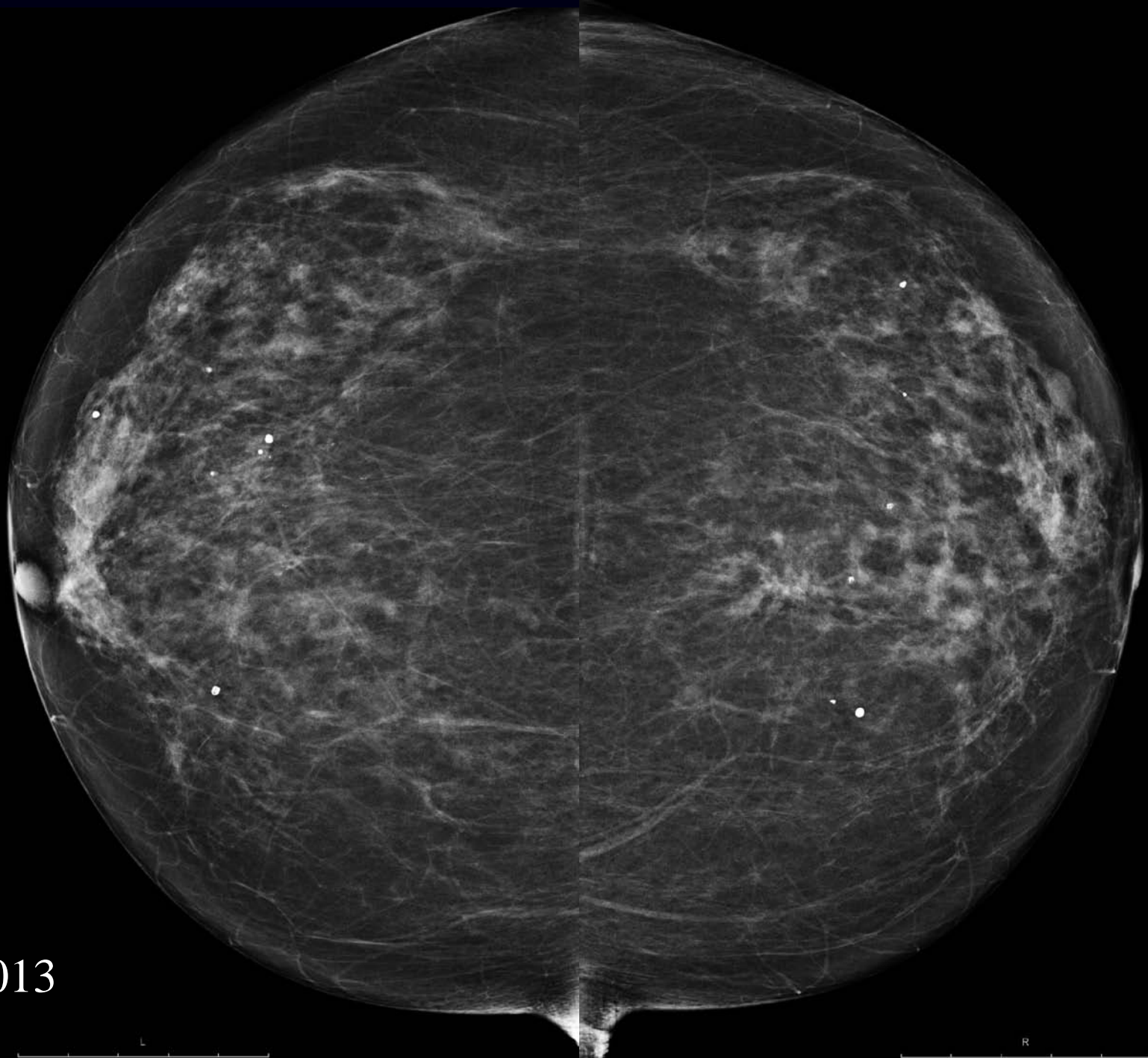


2010





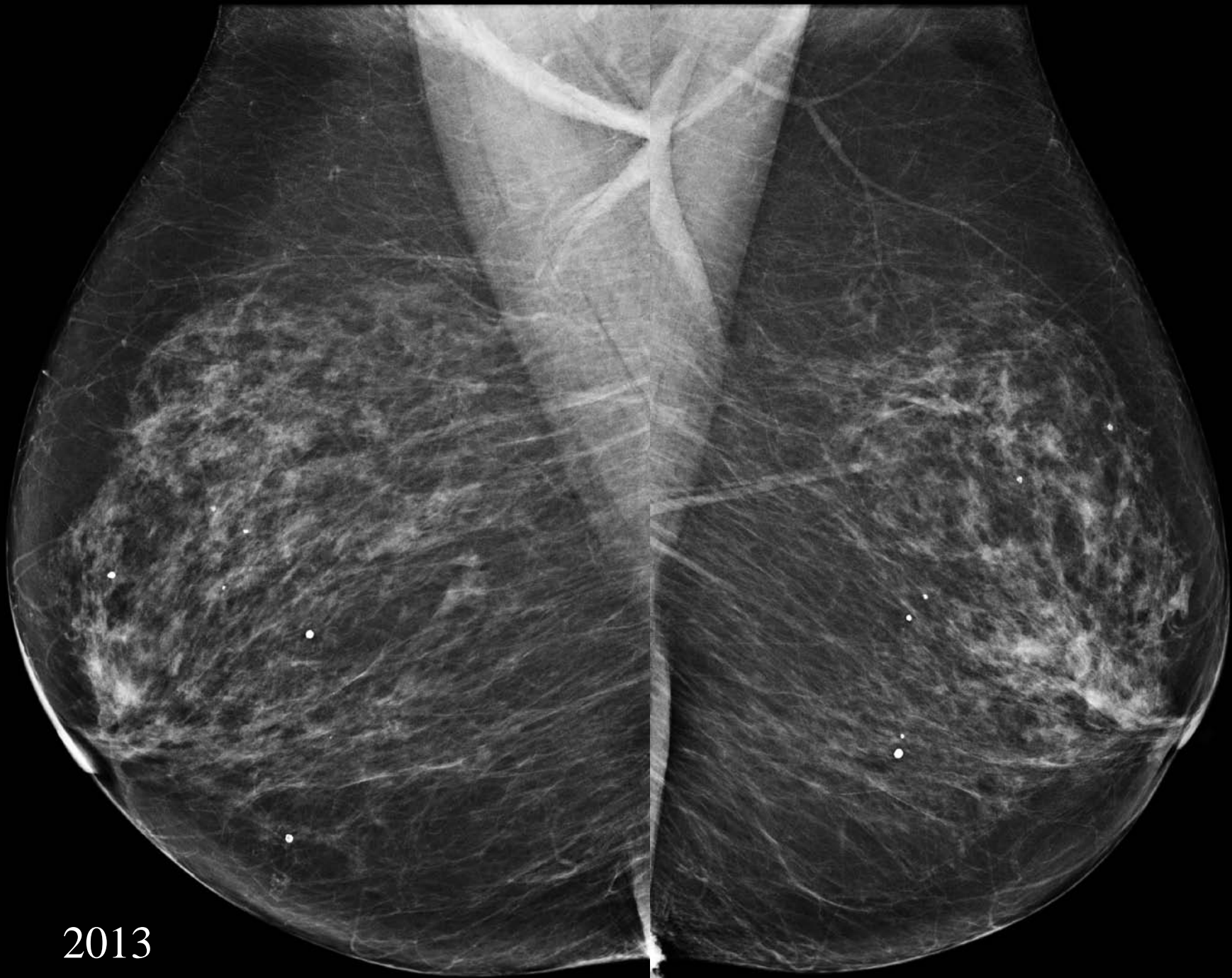2010



2013

L

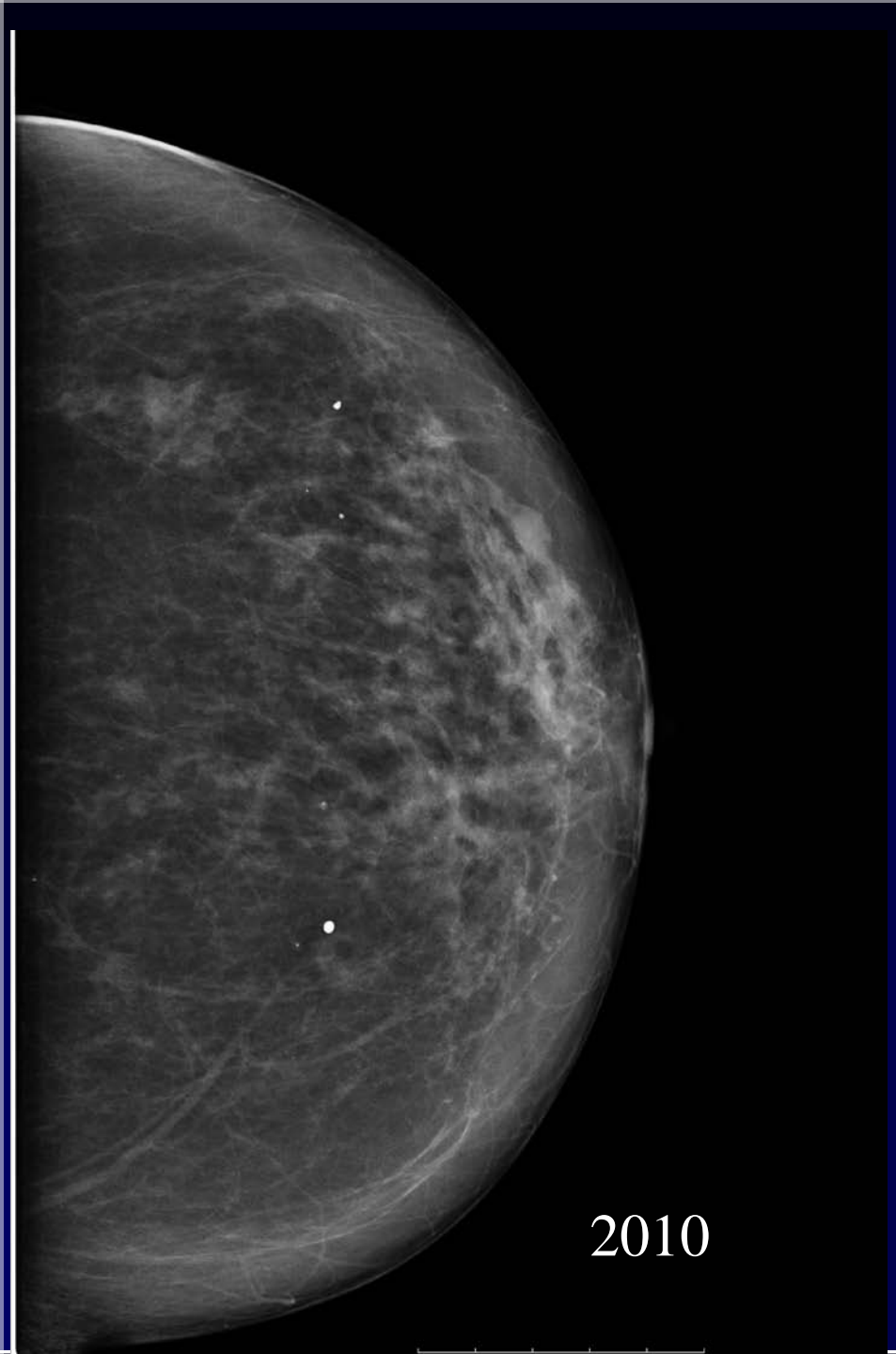
R



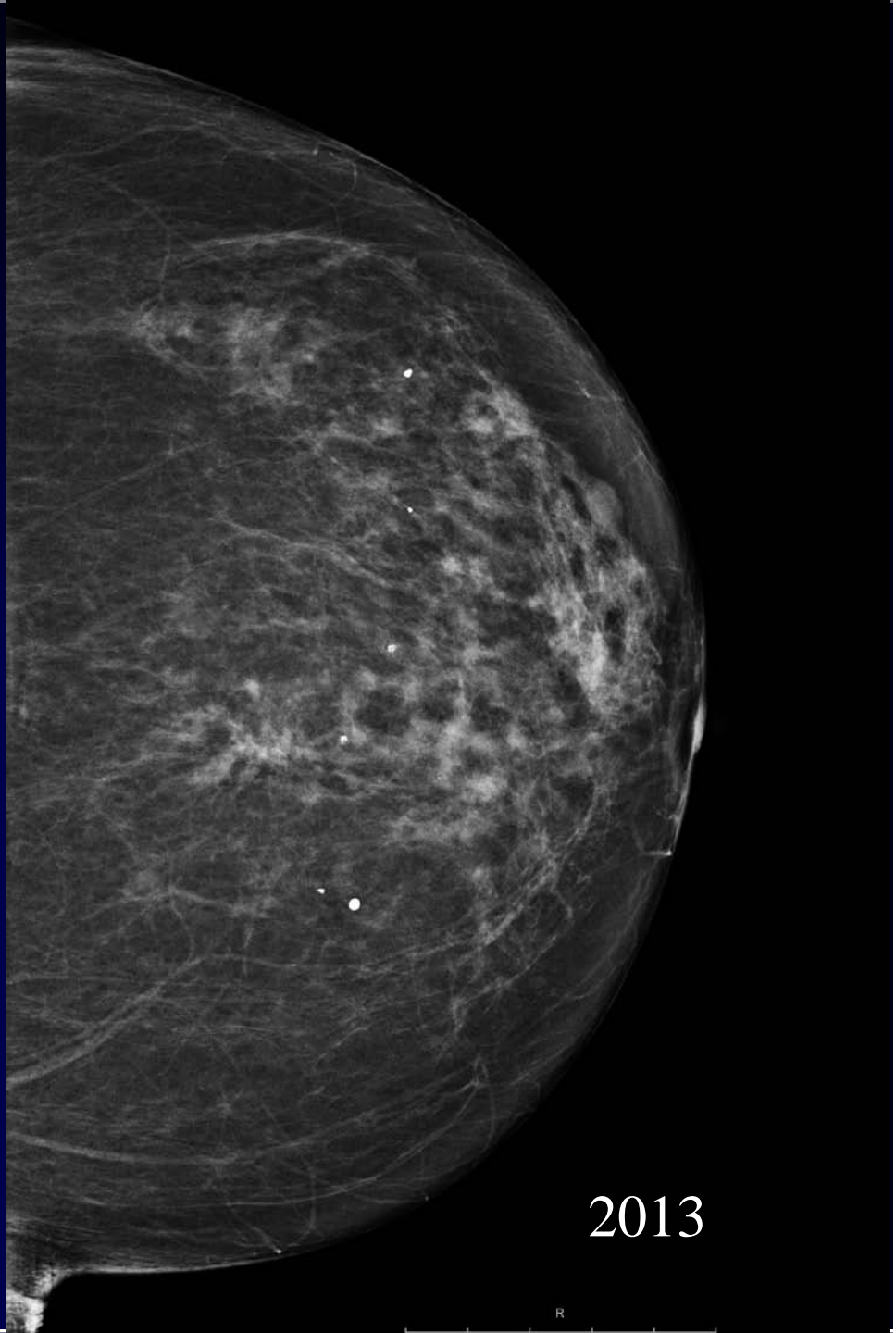
2013

FL

FR

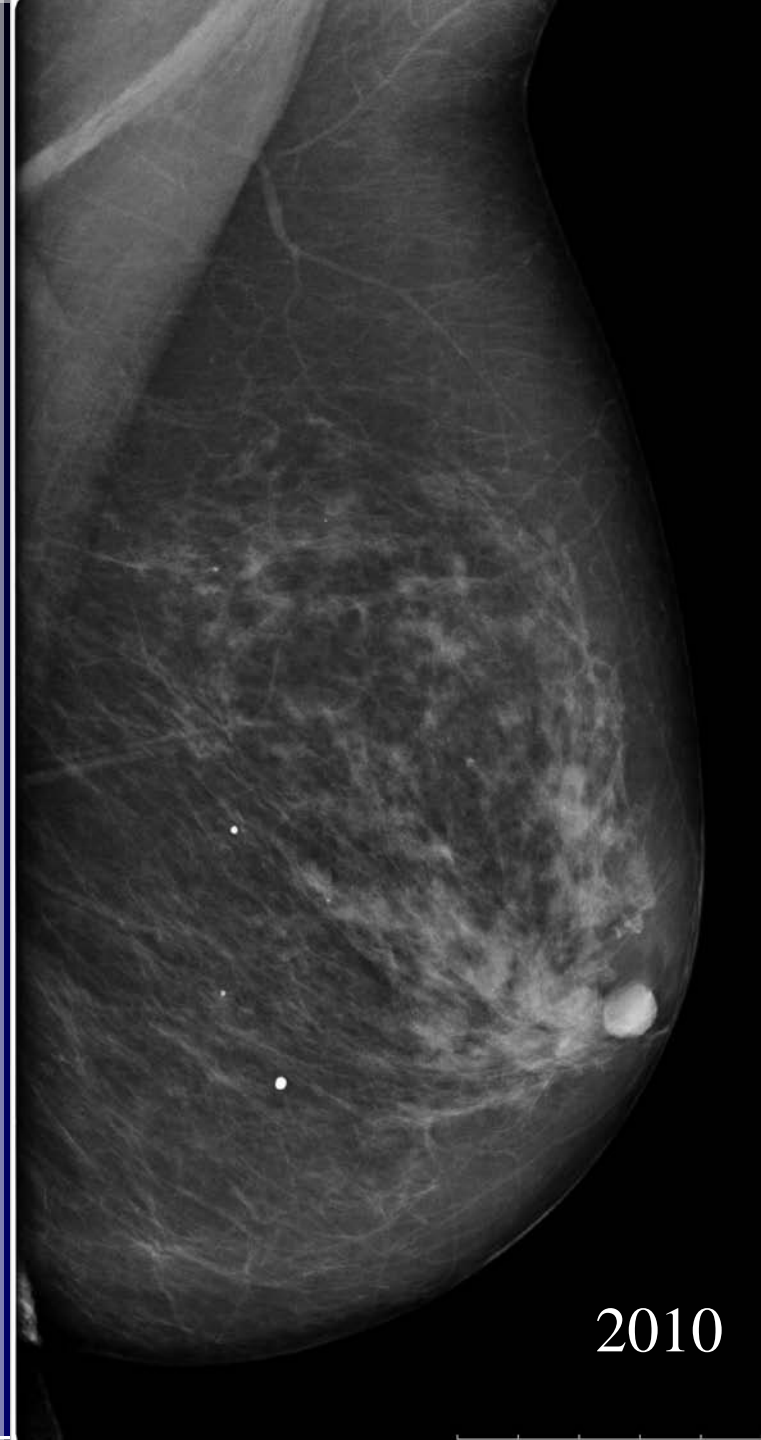


2010

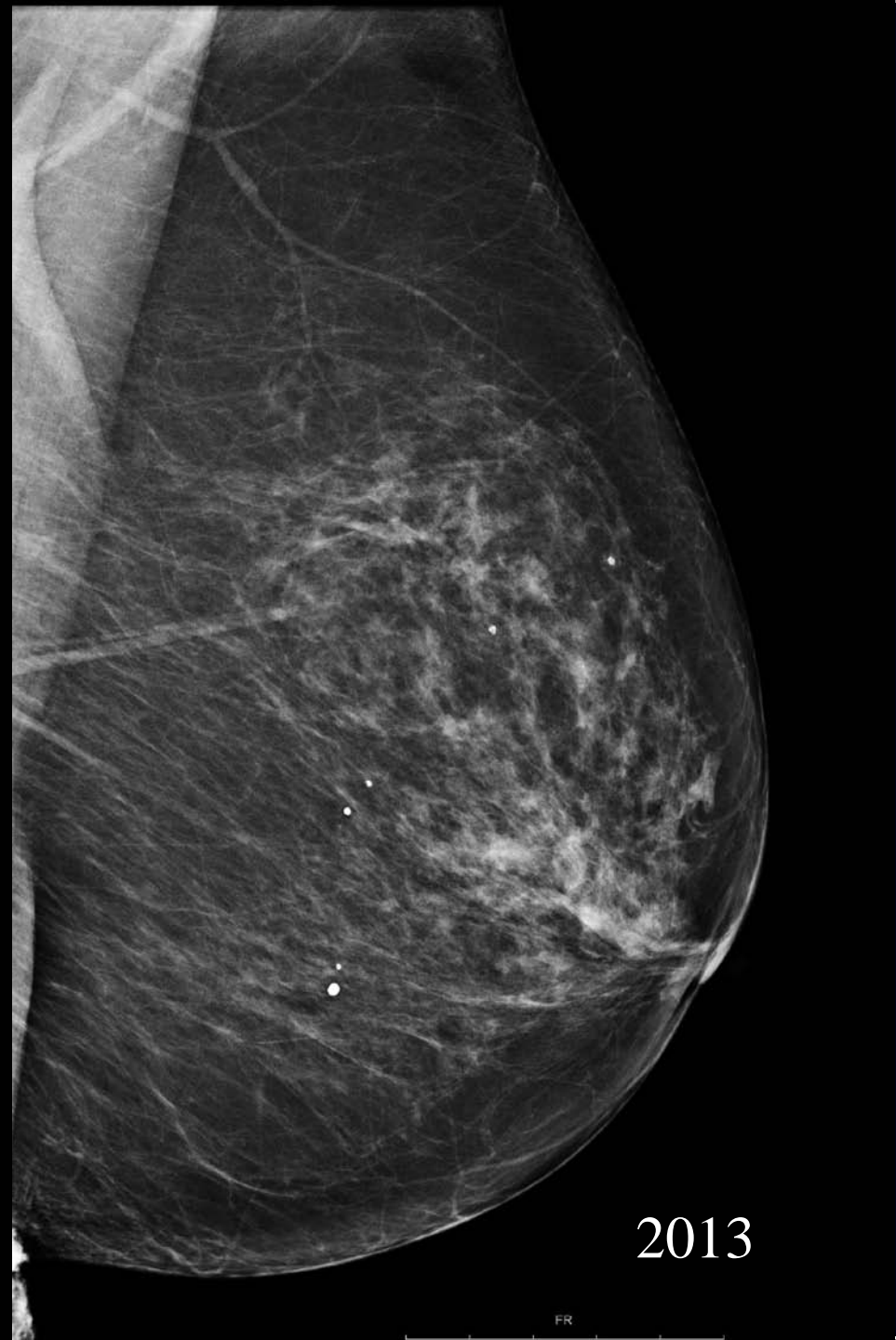


2013

R

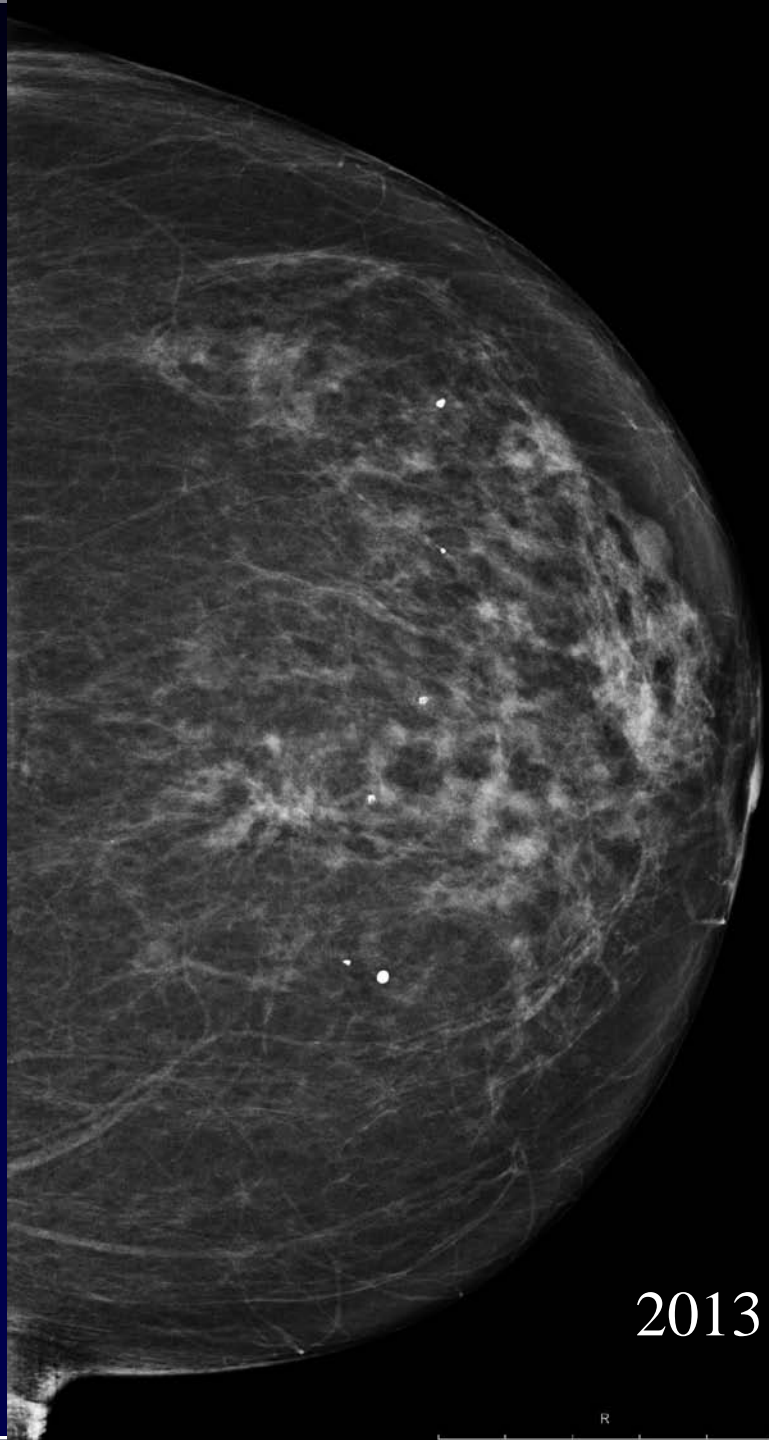
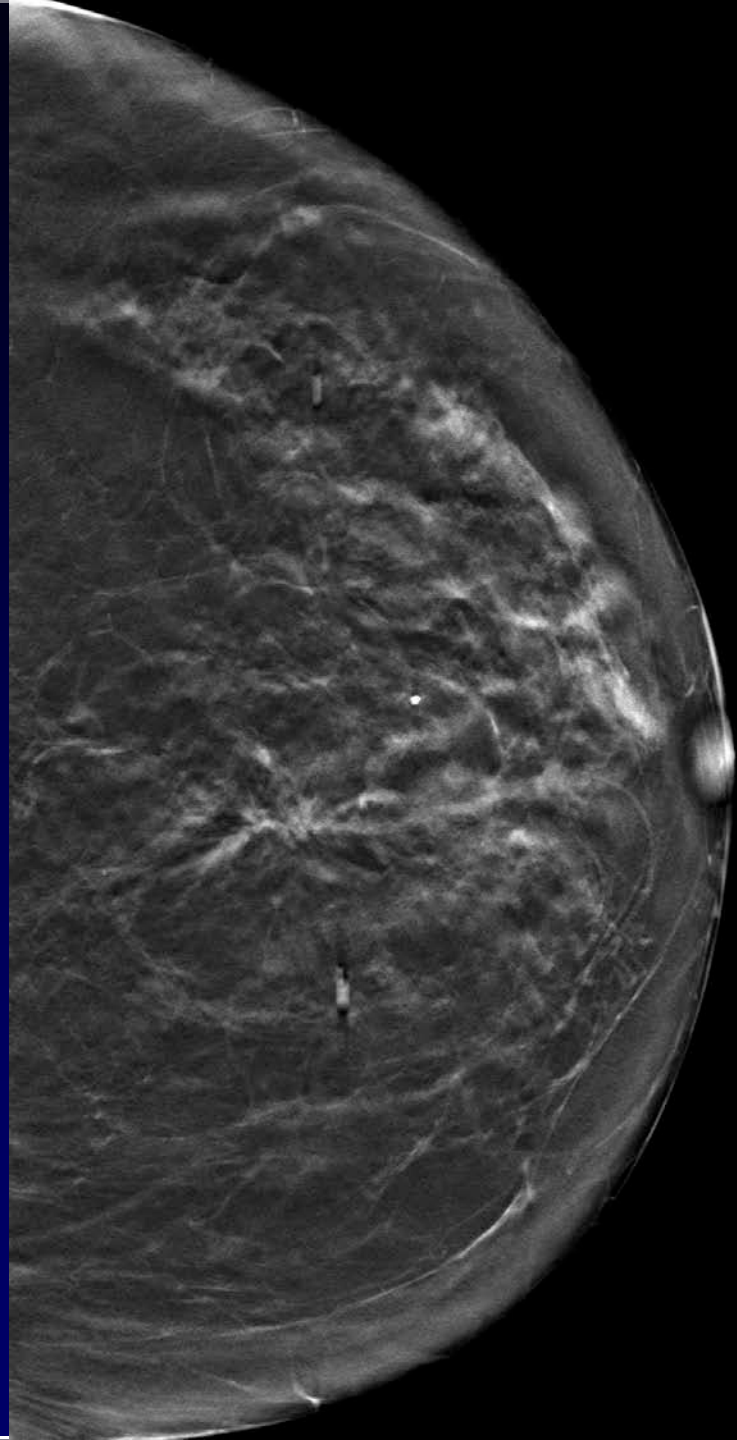


2010



2013

FR



2013

R

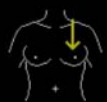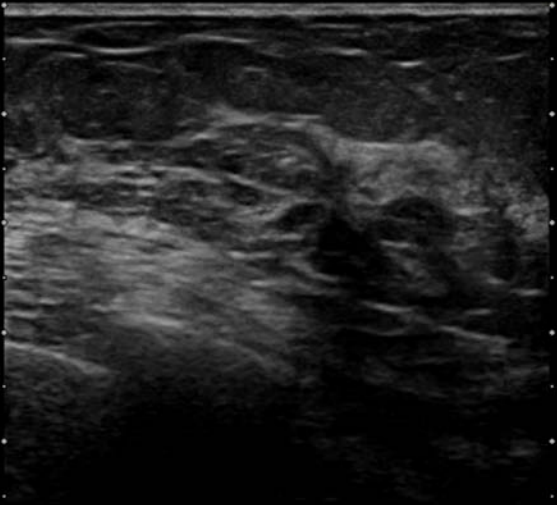
HITACHI Radiologia Osp. Sant'Anna - TO
FR:22

P:H
905378

MI 1.2



75y
03-MAY-13 14:50:1



BG:10 70/+3/5/0/-/-
L74M HdTHI-R MAMMELLA 50mm

No.84/84



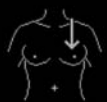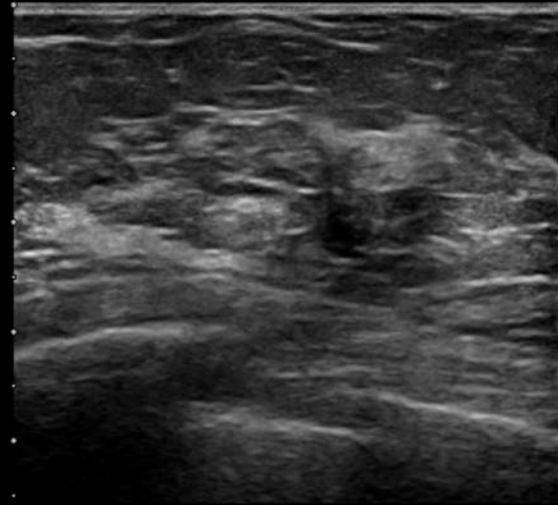
HITACHI Radiologia Osp. Sant'Anna - TO
FR:22

P:H
905378

MI 1.2



75y
03-MAY-13 14:52:12



BG:14 70/+3/5/0/-/-
L74M HdTHI-R MAMMELLA 50mm

No.84/84



Azienda Ospedaliera Città della Salute e della Scienza di Torino

Sede legale: Corso Bramante, 88/90 – 10126 Torino P.I./Cod. Fisc. 10771180014 www.cittadellasalute.to.it

Presidi Ospedalieri: O.I.R.M. – Piazza Polonia, 94 – 10126 Torino

S.Anna – Corso Spezia, 60 – 10126 Torino

Torino, 23/9/2013

Paziente:

Sesso: F, data di nascita /1938

Richiesta N°: **M2013-100451** del 06/05/2013

Operatore: Marra, Vincenzo

Reparto: SA Radiologia S.Anna

FAC-SIMILE referto AD USO INTERNO; Referto firmato in originale disponibile c/o segreteria del servizio.

Sede: Mammella Sinistra, Biopsia stereotassica/ecoguidata

Inf. Campione: Familiarità: negativa. Nessun precedente intervento chirurgico.

Macroscopica: ESAME ESEGUITO SU: CORE BIOPSY

Sede della lesione: Q 2

Localizzazione mediante: Ecografia; Calibro ago G: 16

Valutazione clinico strumentale: Addensamento circoscritto, irregolare, ipomobile, fibroso

Dimensioni massime della lesione mm: 10

Valutazione complessiva: Sospetto carcinoma (lobulare?)

GIUDIZIO RADIOLOGICO: Opacità raggiata/distorsione

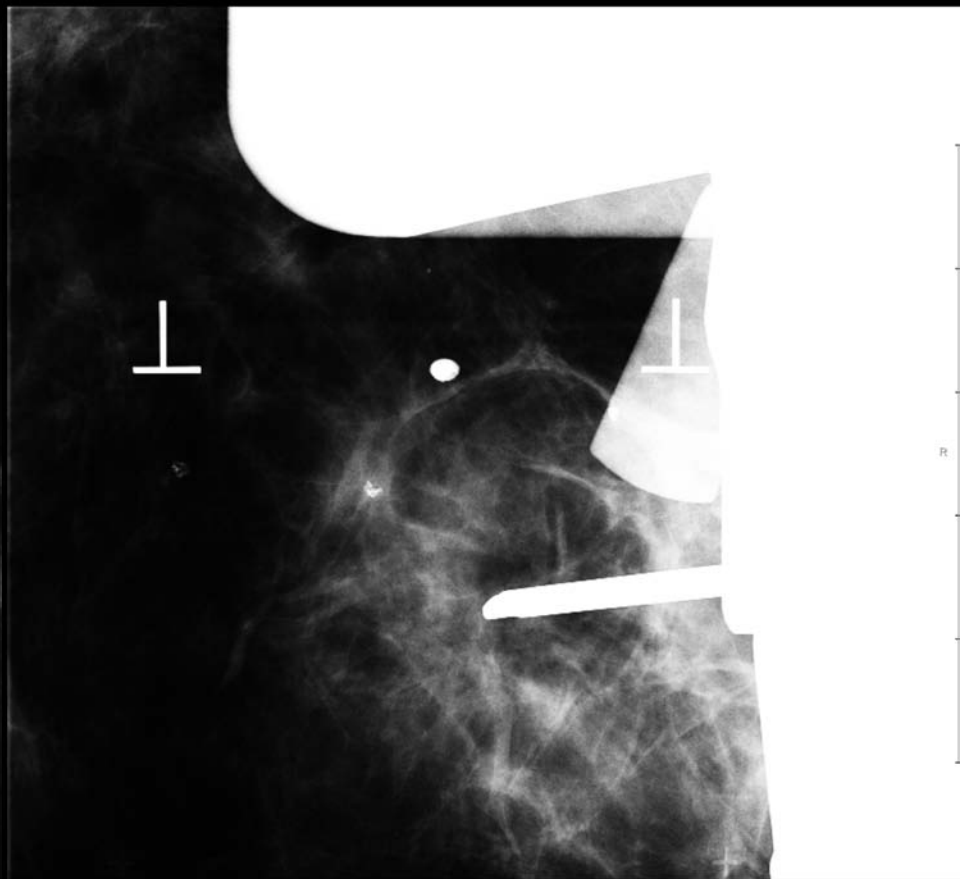
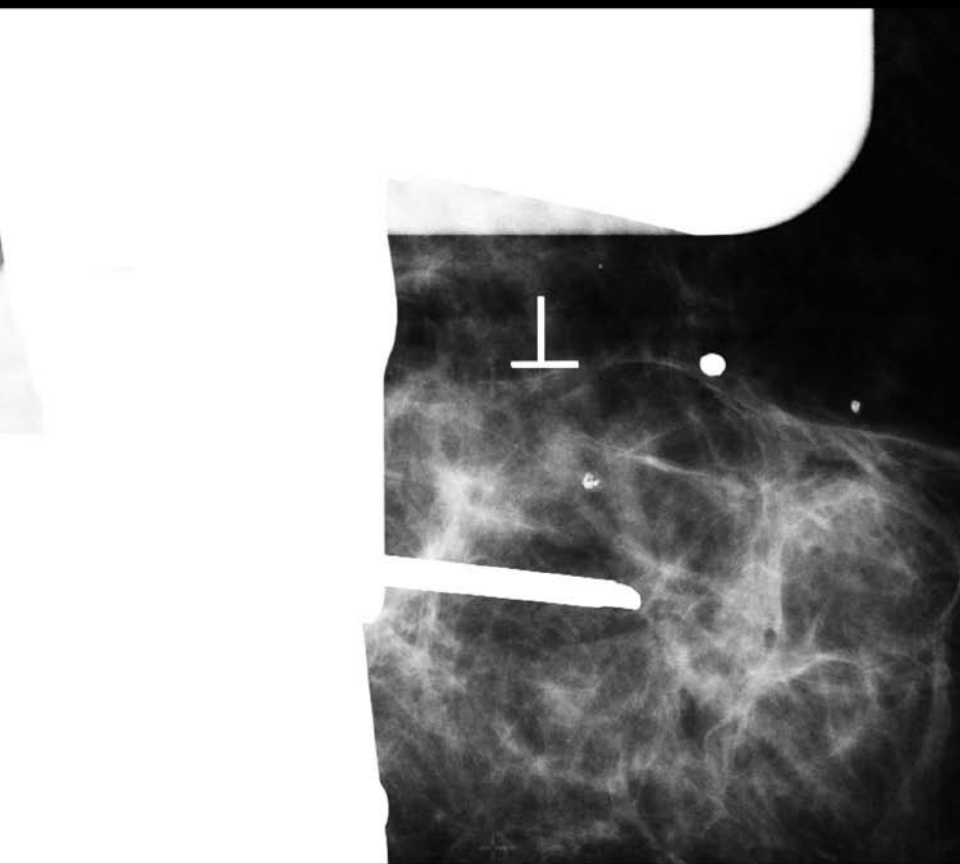
R conclusivo: 4

U conclusivo: 4

DIAGNOSI: Frustolo di connettivo fibroso

GIUDIZIO DIAGNOSTICO CONCLUSIVO (sec. L.G. Europee 2004) **B1** - Inconclusivo, tessuto normale

Firmato il: 07/05/2013 da: (AR) Arisio Riccardo



Azienda Ospedaliera Città della Salute e della Scienza di Torino

Sede legale: Corso Bramante, 88/90 – 10126 Torino P.I./Cod. Fisc. 10771180014 www.cittadellasalute.to.it

Presidi Ospedalieri: O.I.R.M. – Piazza Polonia, 94 – 10126 Torino

S.Anna – Corso Spezia, 60 – 10126 Torino

Torino, 23/9/2013

Paziente:

Sesso: F, data di nascita: /1938

Richiesta N°: **M2013-100489** del 14/05/2013

Operatore: Marra, Vincenzo

Reparto: SA Radiologia S.Anna

FAC-SIMILE referto AD USO INTERNO; Referto firmato in originale disponibile c/o segreteria del servizio.

Sede: Mammella Sinistra, Biopsia stereotassica/ecoguidata

Inf. Campione: Nessun precedente intervento chirurgico. Familiarità: negativa.
Ripetizione M2013-100451 (B1 sotto guida ecografica).

Macroscopica: ESAME ESEGUITO SU: CORE BIOPSY

Sede della lesione: Q 2

Localizzazione mediante: Stereotassi; Calibro ago G: 14

Caratteristiche della lesione: Lesione non palpabile.

Valutazione clinico strumentale: Opacità raggiata

Dimensioni massime della lesione mm: 10

Valutazione complessiva: Lesione dubbia: - Sosp. carcinoma, possibile anche Radial Scar.

R conclusivo: 4

DIAGNOSI: Frustoli di parenchima mammario con carcinoma invasivo di grado nucleare intermedio

GIUDIZIO DIAGNOSTICO CONCLUSIVO (sec. L.G. Europee 2004)B5b Maligno, carcinoma invasivo

Firmato il: 16/05/2013 da: (AR) Arisio Riccardo

Torino, 23/9/2013

Paziente: [redacted] Sesso: F, data di nascita: 1938

Richiesta N°: **I2013-106628** del 27/06/2013 Operatore: De Sanctis, Corrado

Reperto: SA GIN ONCO 3726 BREAST UNIT

FAC-SIMILE referto AD USO INTERNO; Referto firmato in originale disponibile c/o segreteria del servizio.

Sede: Mammella Destra, QUADRANTECTOMIA / ESCISSIONE AMPIA SENZA REPERE

Inf. Campione: Diagnosi di B5b su core biopsy, di nodo in Q2. Cartella clinica 13/19392.

Macroscopica: Biopsia delle dimensioni di cm 7 x 6 x 4,5 e del peso di g. 57 orientata. Cute cm 3 x 0.5. Al taglio nodo a profilo raggiato del diametro di mm 12, che dista più di 10 mm dal margine di resezione.

DIAGNOSI: - Carcinoma infiltrante istotipo duttale N.A.S.Caderina E: 3+- Grado 2 sec. Elston-Ellis - score nuclei: 2 - score tubuli: 3 - mitosi / 10 HPF (40X; 3,3 mmq. cut-off 11 e 22): 7 - Invasione linfatica perineoplastica: morfologicamente presente, focale (L1) - Estensione massima del carcinoma invasivo mm: 12 (misura effettuata su sezione microscopica) Margini di resezione indenni - Cute: indenne - Nel restante parenchima:- involuzione fibro-adiposa dello stroma

STADIAZIONE: pT 1c Linfonodi sentinella esaminati: 1 / Linfonodi sentinella metastatici: 0
pN(sn) 0 i-Materiale esaminato come da protocollo SIAPEC-IAP Regione Piemonte *Pathologica. 2006 Jun;98(3):167-70

Stadio (sec O.M.S. 2009) 1a

RECETTORI PER ESTROGENI (clone SP1 Ventana) %: 99 score percentuale: 5 score intensità: 3 score complessivo (Allred score, sc. intensità + sc. percentuale): 8

RECETTORI PER PROGESTERONE (clone 1E2 Ventana) %: 75

RECETTORI POSITIVI (*) Schema interpretativo della espressione recettoriale: Leake et. all J Clin Pathol 53:634, 2000: nessuna cellula immunocolorata = 0; cellule immunocolorate <1% = 1; cellule immunocolorate 1-10 % = 2; cellule immunocolorate 11-33 % = 3; cellule immunocolorate 34-66% = 4; cellule immunocolorate 67-100% = 5. Intensità debole= 1; int. media= 2; int. forte= 3.(*) ASCO/CAP Guideline Recommendations (Arch Pathol Lab Med. 2010;134:E1- E25)

ATTIVITA' PROLIFERATIVA Ki67 (cl. 30/9 Ventana) valutata nei campi ad espressione più elevata, %: 15

c-erb B2 (Pathway HER2 clone 4B5), Ventana Benchmark, approvato FDA)*: % cellule colorate: 0
Score: 0+ (nessuna col. o col. debole e incompleta di membrana in <=10% delle cellule tumorali) "ASCO/CAP Guideline Recommendations for HER2 testing in breast cancer" Arch Pathol Lab Med Jan 2007* (fissazione 12-24 ore in FTN, procedura validata inter- e intra-lab). Il Test è con controllo interno della reazione.

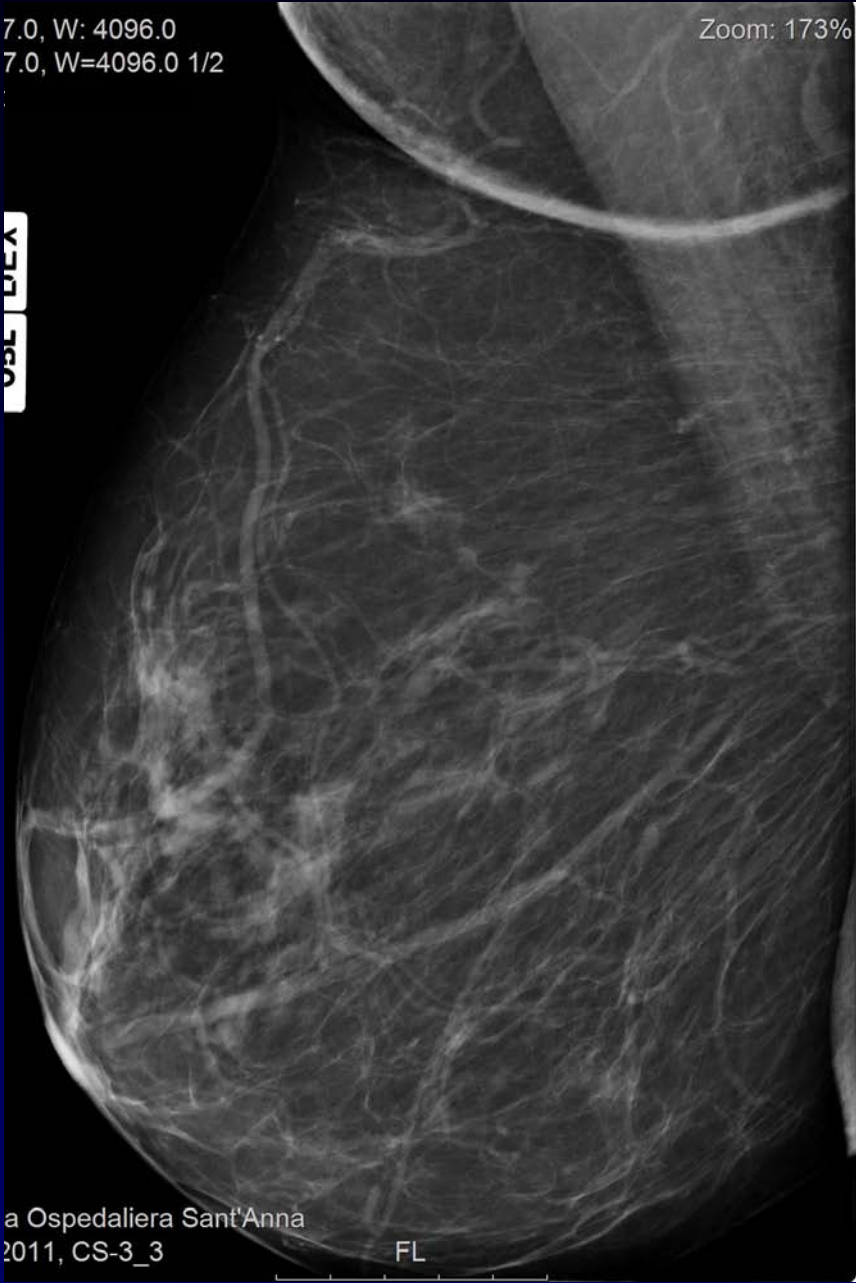Firmato il: 11/07/2013 da: (AR) Arisio Riccardo

Caso n. 2

- Anni 66
- No sintomi riferiti
- I passaggio di screening

7.0, W: 4096.0
7.0, W=4096.0 1/2

Zoom: 173% (+)



Azienda Ospedaliera Sant'Anna
2011, CS-3_3

FL

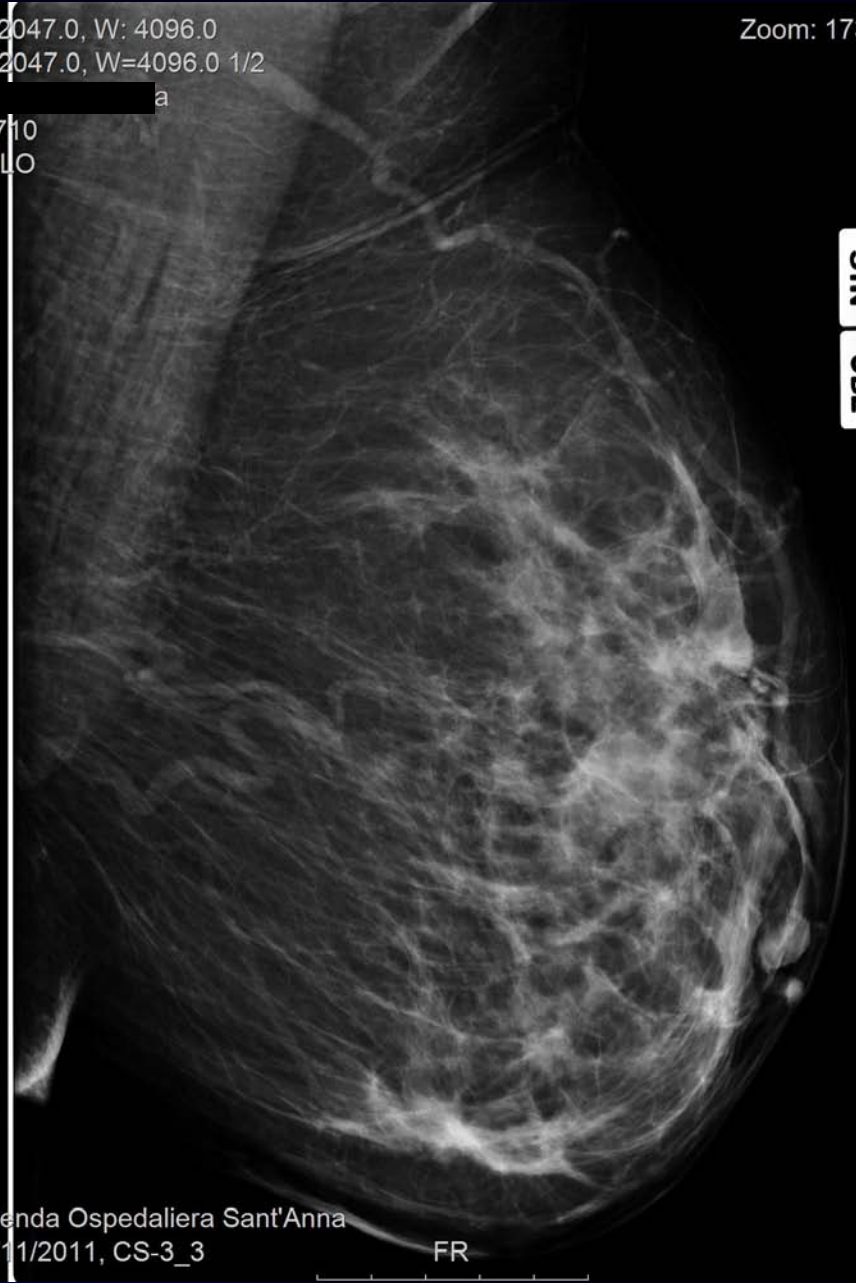C: 2047.0, W: 4096.0
C=2047.0, W=4096.0 1/2

Zoom: 17:

30710
LML0

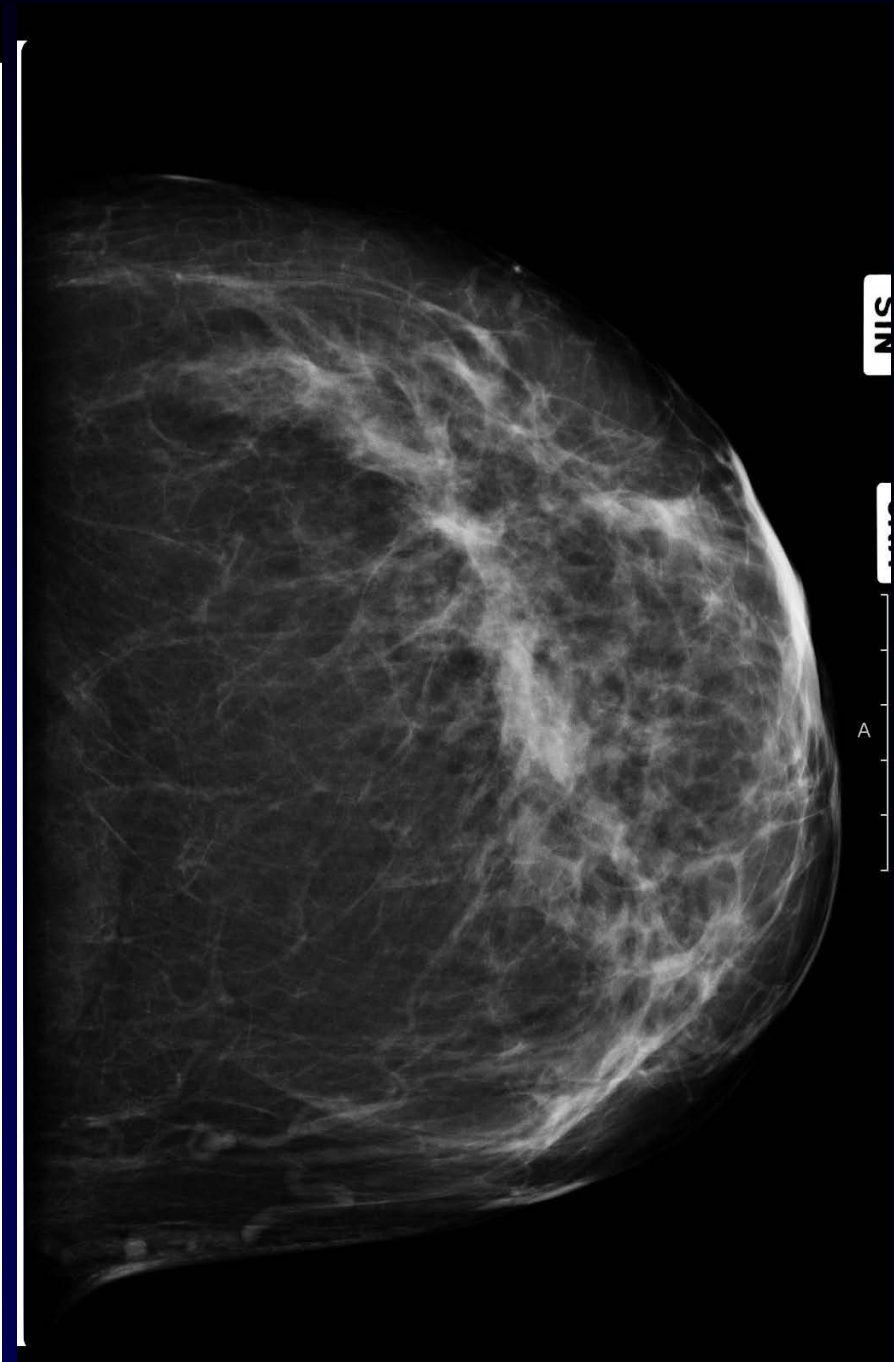
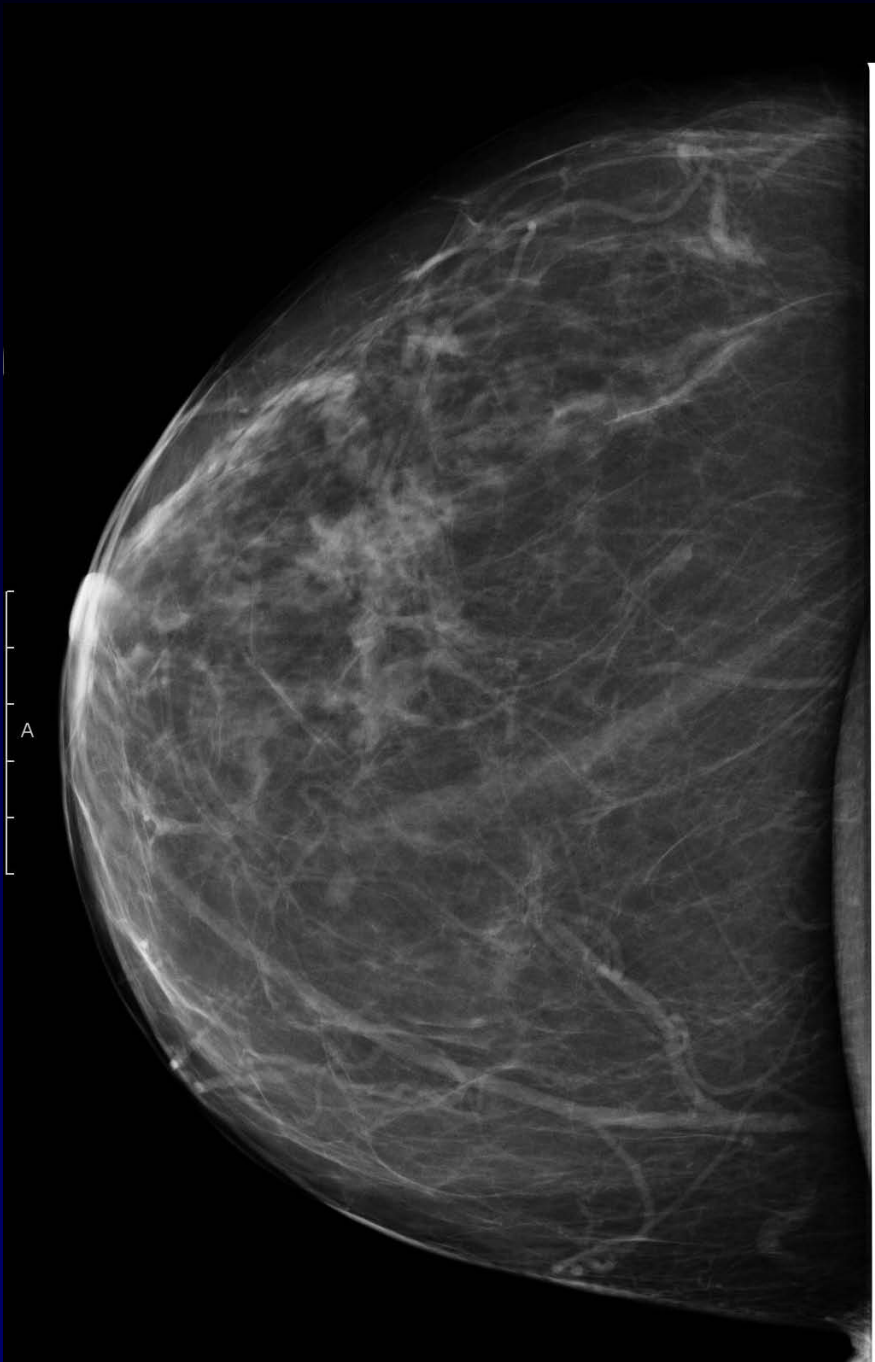
a

P



Azienda Ospedaliera Sant'Anna
18/11/2011, CS-3_3

FR



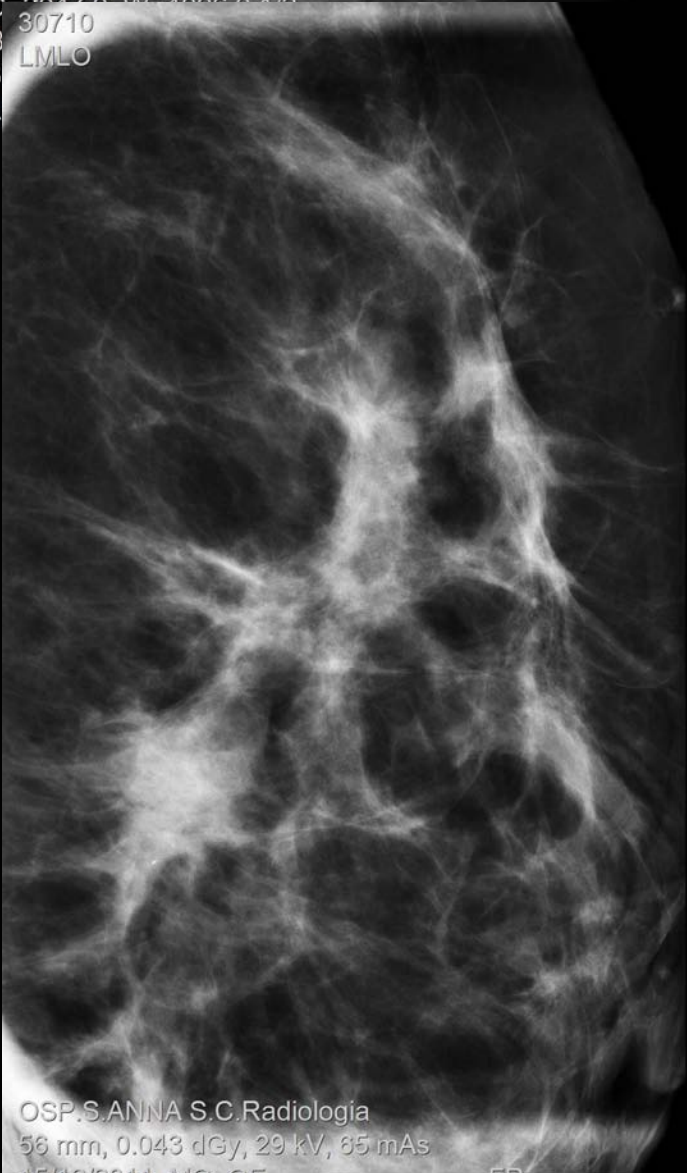
C: 2047.0, W: 4096.0

C: 2047.0, W: 4096.0

30710

LMLO

B
3
L



OSP.S.ANNA S.C.Radiologia

56 mm, 0.043 dGy, 29 kV, 85 mAs

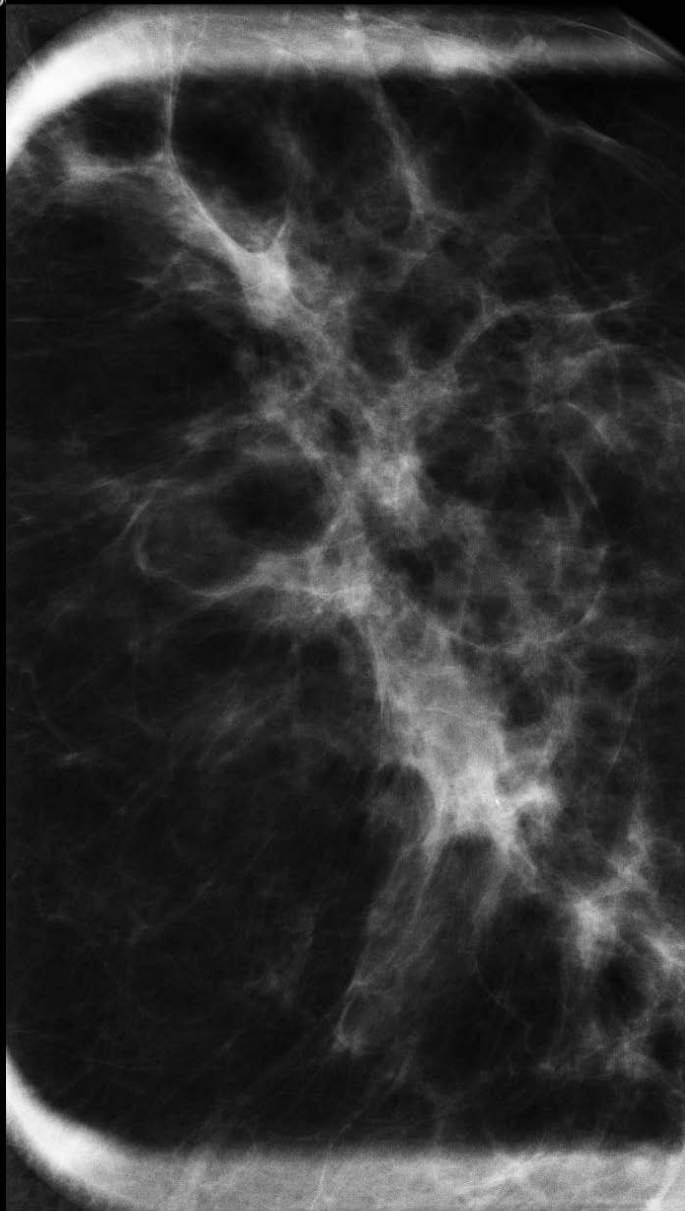
A 15/12/2011, MG_GE

FR

18/11/2011, CS-3_3

FR

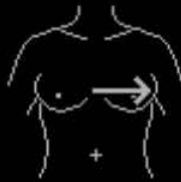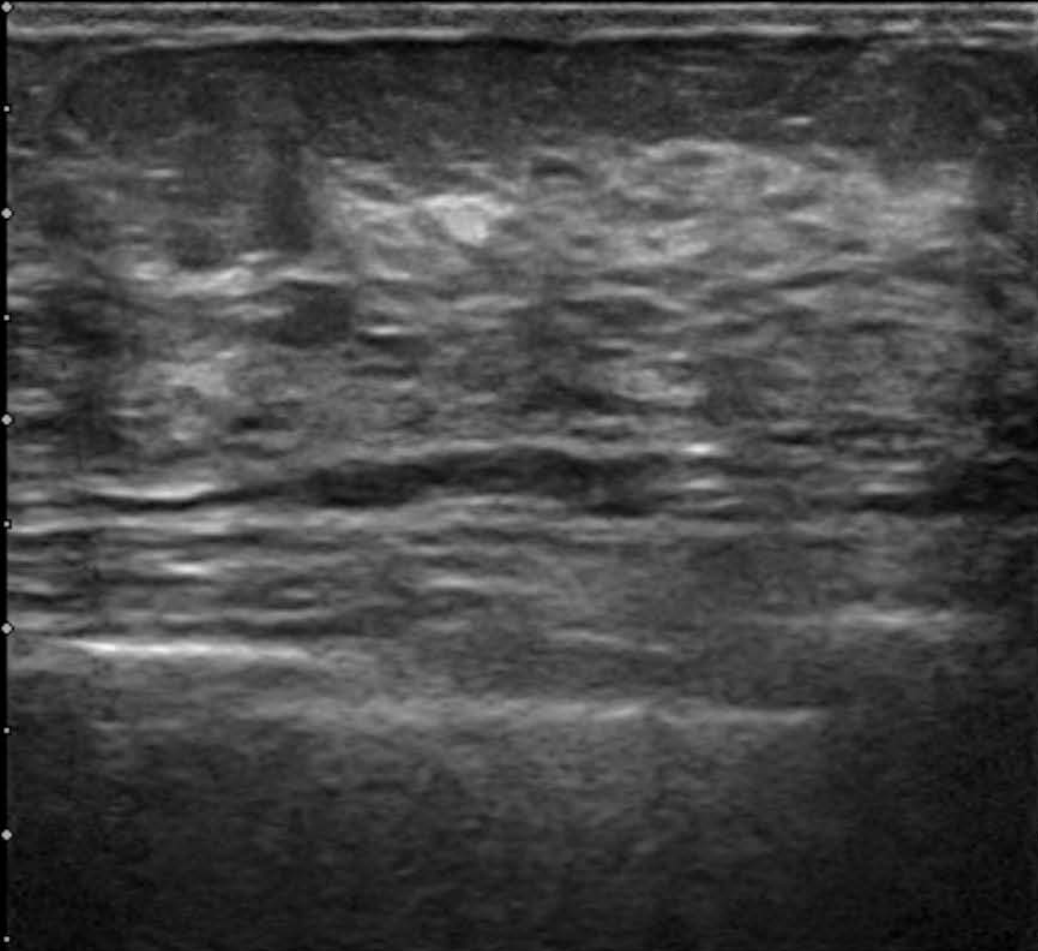
Zo



A

H

-04

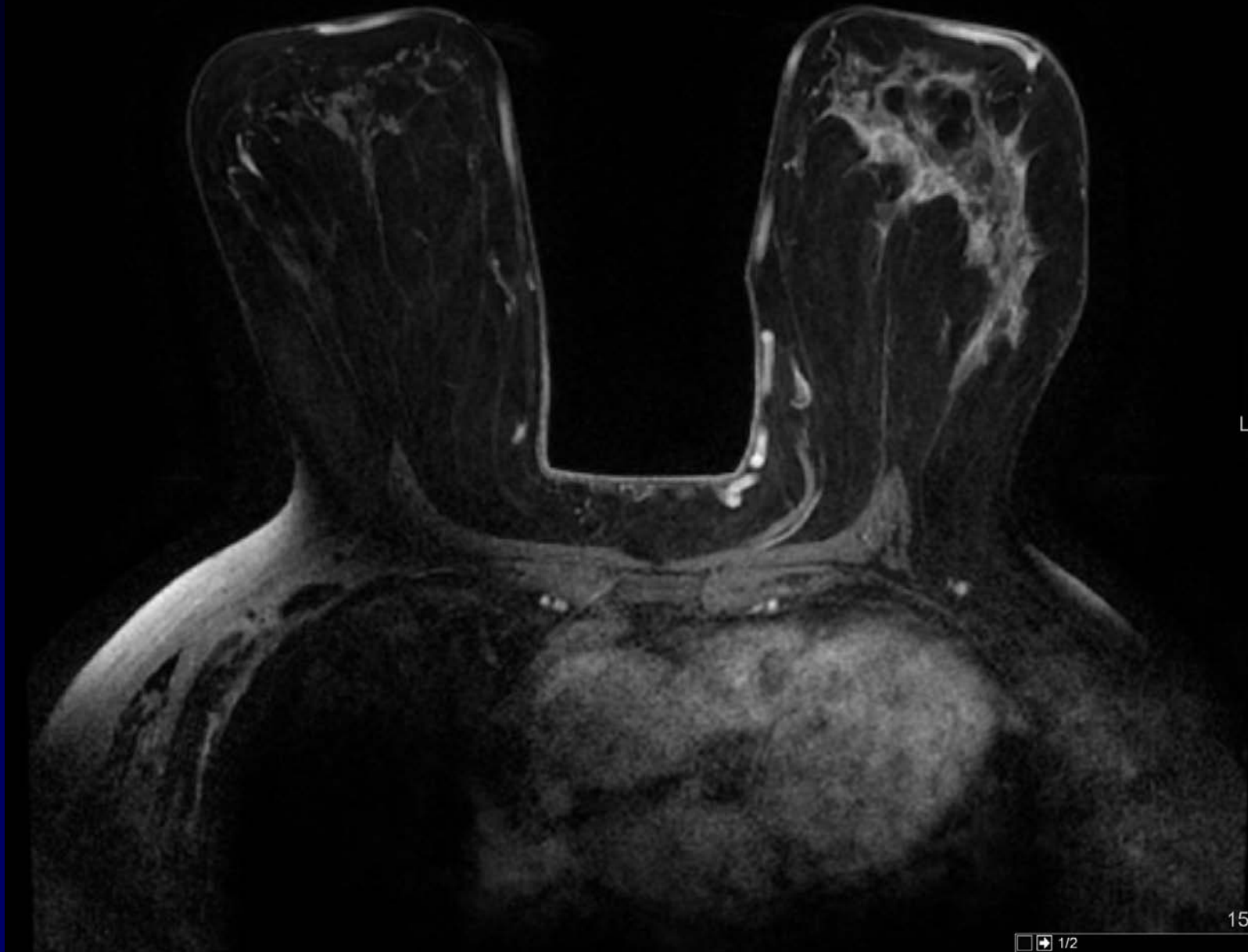


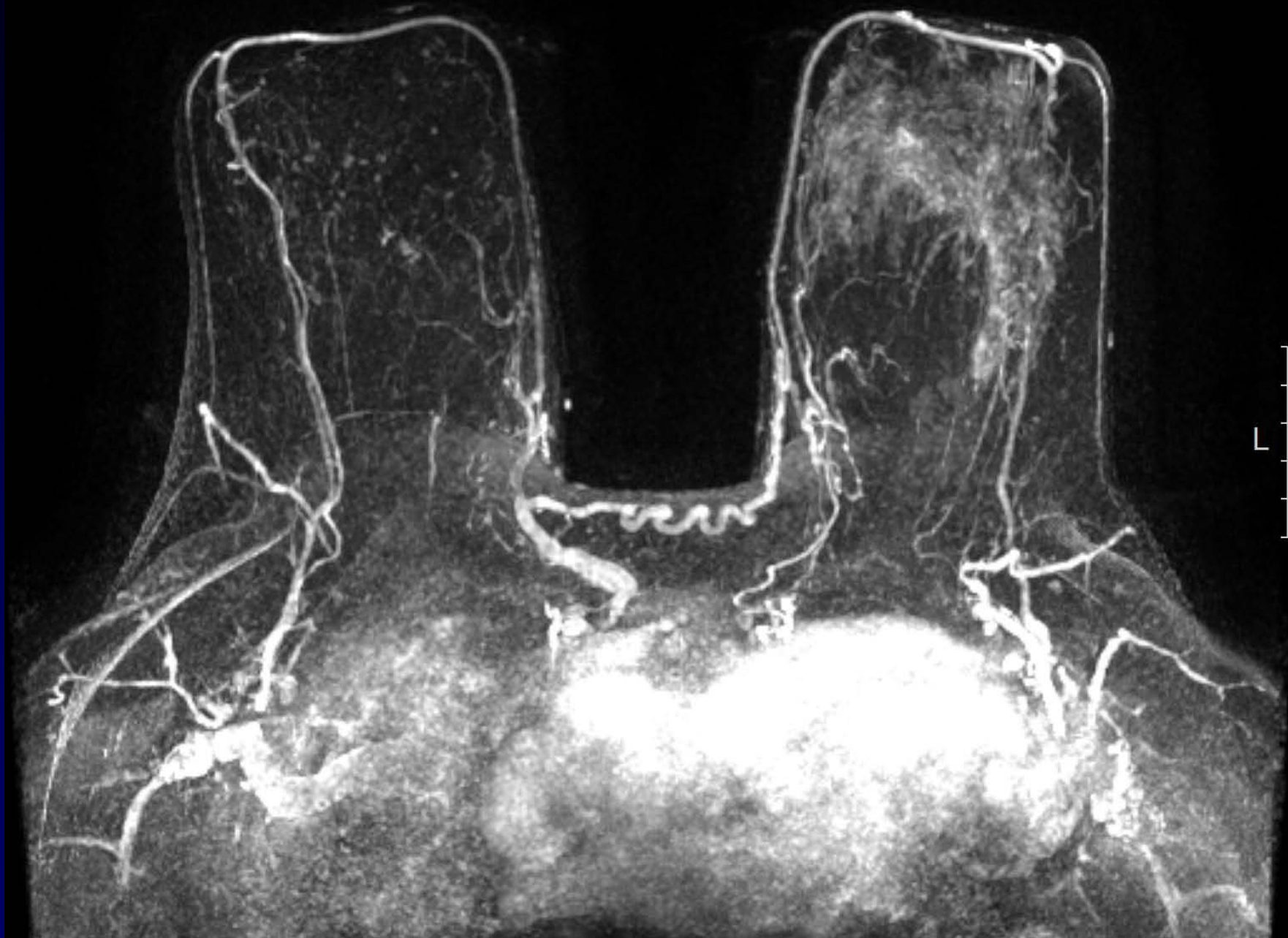
No.84/84

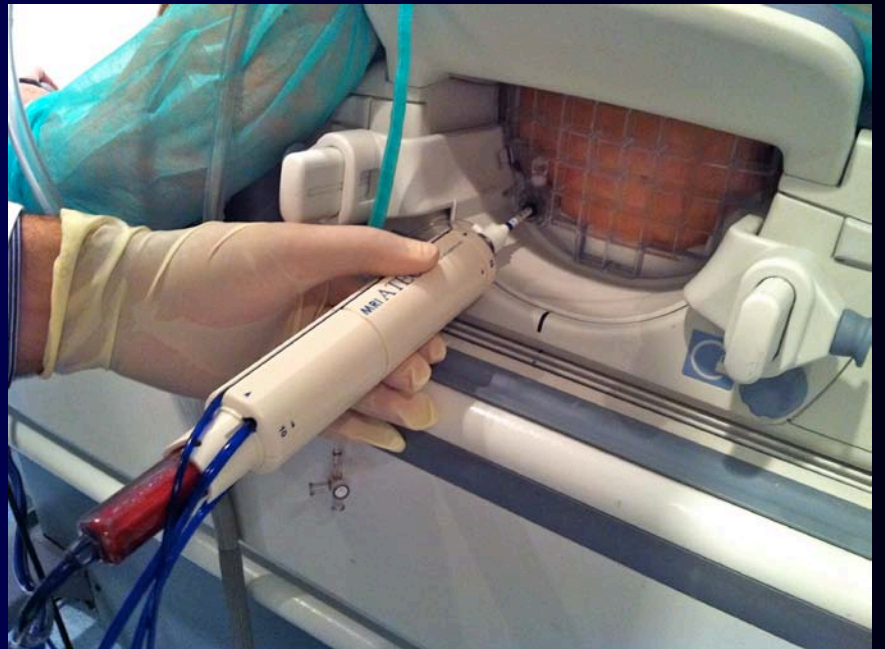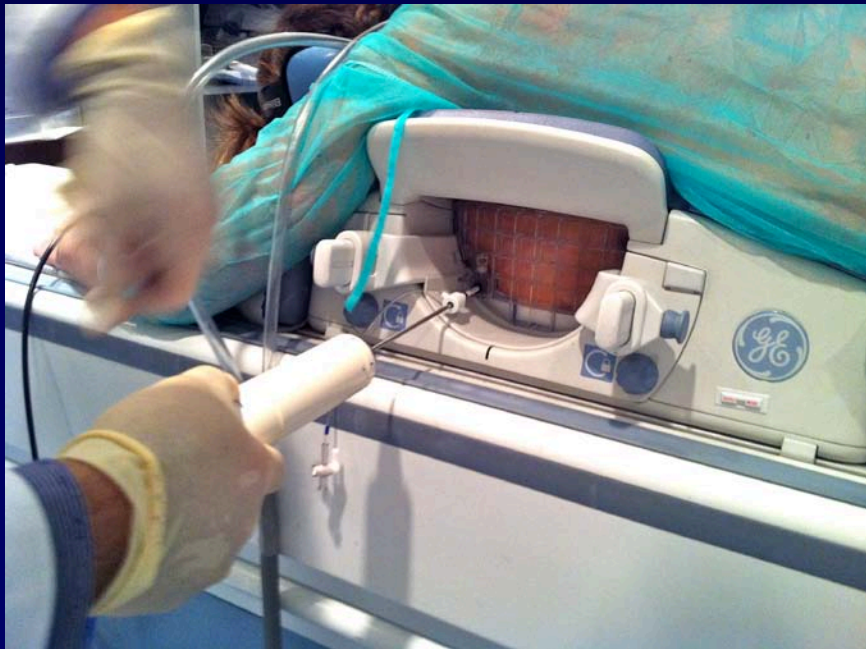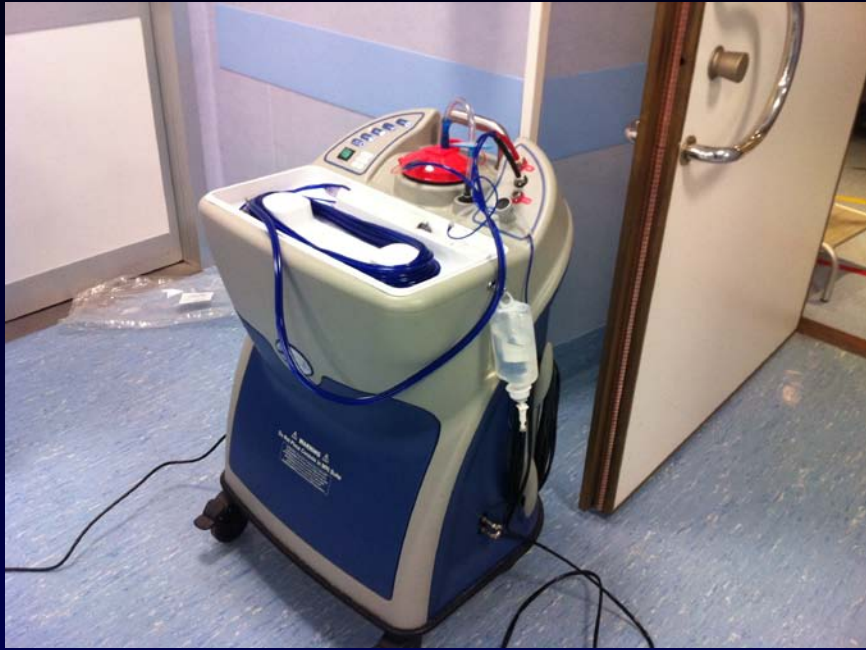BG:10 70/+13/5/0/-/-

L74M HdTHI-R MAMMELLA 50mm

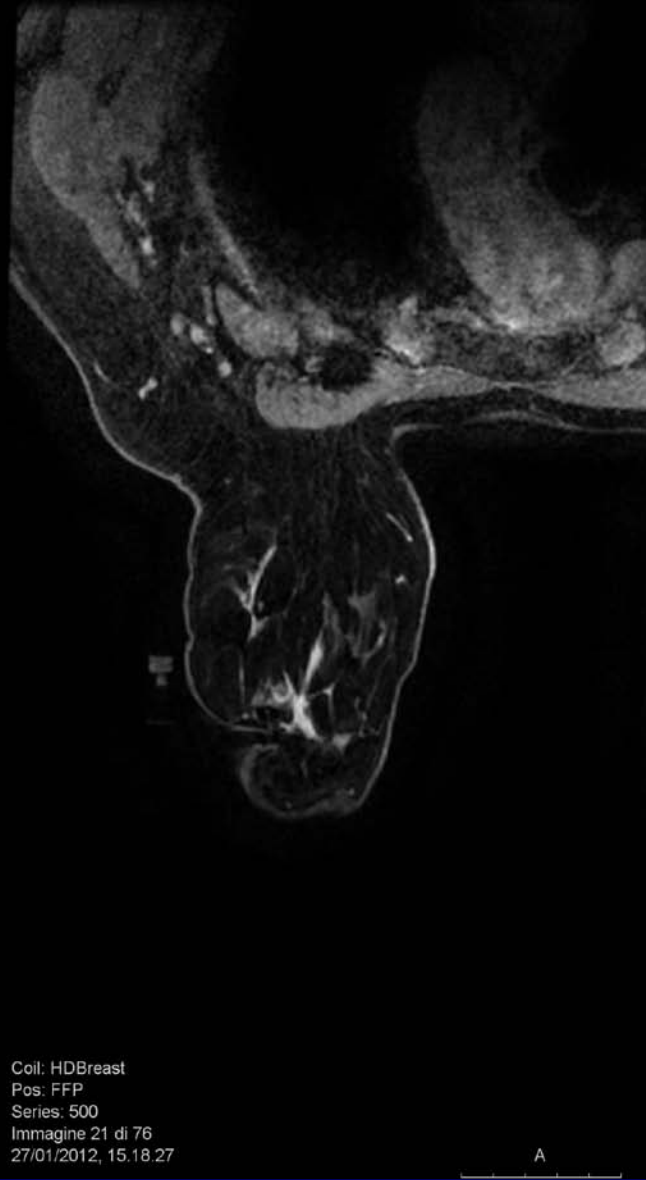








Dist: 2,6 mm
TR: 5,15
TE: 2,46
TI: 17
AC: 0,7



Coil: HDBreast
Pos: FFP
Series: 500
Immagine 21 di 76
27/01/2012, 15.18.27



Servizio Sanitario Nazionale - Regione Piemonte

AZIENDA SANITARIA OSPEDALIERA O.I.R.M. - S.ANNA

di rilievo nazionale ad alta specializzazione materno infantile

10126 Torino - Corso Spezia 60 - tel. 011/313.4444

www.oirmsantanna.piemonte.it

cod. fiscale e part. IVA 06815430019

Ospedale Infantile
Regina Margherita
Piazza Polonia 94

Ospedale Ostetrico
Ginecologico S. Anna
Corso Spezia 60

Torino, 23/9/2013

Paziente: [redacted] Sesso: F, data di nascita: 1945
Richiesta N°: **I2012-100948** del 30/01/2012 Operatore: Marra, Vincenzo
Reparto: SA Radiologia S. Anna

FAC-SIMILE referto AD USO INTERNO; Referto firmato in originale disponibile c/o segreteria del servizio.

Sede: Mammella Sinistra, Biopsia stereotassica/ecoguidata

Inf. Campione: Nessun precedente intervento chirurgico. Familiarità negativa.

Macroscopica: ESAME ESEGUITO SU: BIOPSIA VACUUM ASSISTED

Localizzazione mediante: Guida RM

Sede della lesione: Q 1-3 Calibro ago: VAB 9 G

Caratteristiche della lesione: Lesione non palpabile.

Dimensioni massime della lesione mm: 76x81

Valutazione complessiva: Lesione dubbia: Area di enhancement

R / BIRADS conclusivo: 4a

DIAGNOSI: Frustoli di carcinoma infiltrante istotipo lobulare var. classica Caderina E: 0- Grado 2 sec. Elston-Ellis - score nuclei: 2 - score tubuli: 3 - mitosi / 10 HPF (40X; 3,3 mmq. cut-off 11 e 22): 2 - Invasione linfatica perineoplastica: morfologicamente non evidente (L0)

RECETTORI PER ESTROGENI (clone SP1 Ventana) %: 35- Score % di colorazione: 4- Score di intensità di colorazione (1= debole; 2= media; 3= intensa): 2- Score finale (Allred score, sc. % + sc. intensità): 6

RECETTORI PER PROGESTERONE (clone 1E2 Ventana) %: 10

RECETTORI POSITIVI (*)

ATTIVITA' PROLIFERATIVA Ki67 (clone K2 Ventana) valutata nei campi ad espressione più elevata, %: 10

c-erb B2 (Pathway HER2 clone 4B5), Ventana Benchmark, approvato FDA)*: % cellule colorate: 0
Score: 0+ (nessuna col. o col. debole e incompleta di membrana in <=10% delle cellule tumorali)"ASCO/CAP Guideline Recommendations for HER2 testing in breast cancer" Arch Pathol Lab Med Jan 2007* (fissazione 12-24 ore in FTN, procedura validata inter- e intra-lab). Il Test è con controllo interno della reazione.

Firmato il: 03/02/2012 da: (AR) Arisio Riccardo